MINISTERIO DE SANIDAD, POLÍTICA SOCIAL E IGUALDAD

PRUEBAS SELECTIVAS 2010

CUADERNO DE EXAMEN

MÉDICOS -VERSIÓN 0 -

ADVERTENCIA IMPORTANTE

ANTES DE COMENZAR SU EXAMEN, LEA ATENTAMENTE LAS SIGUIENTES

INSTRUCCIONES

1. **MUY IMPORTANTE** : Compruebe que este Cuaderno de Examen lleva todas sus páginas y no tiene defectos de impresión. Si detecta alguna anomalía, pida otro Cuaderno de Examen a la Mesa. **Realice esta operación al principio**, pues si tiene que cambiar el cuaderno de examen posteriormente, se le facilitará una versión "0", que **no coincide** con su versión personal en la colocación de preguntas y **no dispondrá** de tiempo adicional.

2. El cuestionario se compone de 225 preguntas más 10 de reserva. Tenga en cuenta que hay 30 **preguntas que están ligadas a una imagen**. Todas las imágenes están colocadas en el cuestionario que se le facilita separadamente.

3. Compruebe que el **número de versión** de examen que figura en su “Hoja de Respuestas”, **coincide** con el número de versión que figura en el cuestionario. Compruebe también el resto de sus datos identificativos

4. La “Hoja de Respuestas” está nominalizada. Se compone de tres ejemplares en papel autocopiativo que deben colocarse correctamente para permitir la impresión de las contestaciones en todos ellos. Recuerde que debe firmar esta Hoja.

5. Compruebe que la respuesta que va a señalar en la “Hoja de Respuestas” corresponde al número de pregunta del cuestionario. **Sólo se valoran** las respuestas marcadas en la “Hoja de Respuestas”, siempre que se tengan en cuenta las instrucciones contenidas en la misma.

6. Si inutiliza su “Hoja de Respuestas” pida un nuevo juego de repuesto a la Mesa de Examen y **no olvide** consignar sus datos personales.

7. Recuerde que el tiempo de realización de este ejercicio es de **cinco horas improrrogables** y que están **prohibidos** el uso de **calculadoras** (excepto en Radiofísicos) y la utilización de **teléfonos móviles**, o de cualquier otro dispositivo con capacidad de almacenamiento de información o posibilidad de comunicación mediante voz o datos.

8. Podrá retirar su Cuaderno de Examen una vez finalizado el ejercicio y hayan sido recogidas las “Hojas de Respuesta” por la Mesa.

1. Pregunta vinculada a la imagen nº1

Mujer de 83 años con antecedentes personales de diabetes mellitus, hernia del hiato, úlcera duodenal y herniorrafia inguinal bilateral. Sigue tratamiento habitual con metformina, omeprazol y hierro por anemia desde hace meses. Acude a urgencias por dolor abdominal cólico con náuseas vómitos y estreñimiento de 48 h de evolución. Exploracion fisica: abdomen distendido y doloroso difusamente sin signos de irritación peritoneal. Ruidos hidroaéreos disminuídos. No masas palpables. Analítica: Hb: 8.5 gr/dl, VCM 80 fl, Plaquetas 240.000/uL, leucocitos 10.200/ul (81% granulocitos). pH: 7.31. HCO3- 17 mmol/L. Na+ 134 mmol/L. K 3.1 mmol/L. Amilasa 150 U/L (28-100). LDH 252 U/L (135-225). Creatinina 1.1 mg/dl. Resto normal. Radiología de abdomen: ver imagen 1. Su sospecha diagnóstica sería:

1. Estreñimiento secundario a tratamiento con hierro.
2. Pancreatitis aguda.
3. Gastritis aguda.
4. Ileo paralítico secundario a alteraciones iónicas.
5. Obstrucción intestinal mecánica a nivel de íleon distal o ciego.

2. Pregunta vinculada a la imagen nº1

El manejo clínico inicial más adecuado para el paciente sería:

1. Dieta absoluta, sonda con aspiracion nasogástrica y sueroterapia con ClK. Solicitar TAC abdominal. urgente.
2. Enemas de limpieza hasta resolución del cuadro. Repetir Rx de control.
3. Sueroterapia con Bicarbonato 1/6 M, ClNa y ClK intravenosos.
4. Dieta absoluta 8 h, probar tolerancia y alta a domicilio con lactulosa y domperidona via oral.
5. Analgesia y omeprazol intravenoso. Si no mejora valorar gastroscopia urgente.

3. Pregunta vinculada a la imagen nº2

Paciente de 72 años sin antecedentes medico-quirúrgicos de interés que consulta por disnea de reposo y astenia de 1 mes de evolución. No refiere alteración del ritmo intestinal. A su llegada a urgencias se encuentra hemodinámicamente estable. Se solicita analítica en la que presenta, en el hemograma, Hb 7,6 g/dl, VCM 72 fl y Hto de 26%. La paciente ingresa para estudio. La imagen 2 muestra una sección axial del TC realizado a la paciente. ¿En relación a los hallazgos de la prueba radiológica cual de las siguientes afirmaciones es cierta?

1. Se observa un engrosamiento mural excéntrico a nivel del colon ascendente compatible con adenocarcinoma.
2. Presencia de mínimo engrosamiento parietal del colon con hiperemia mucosa difusa compatible con cambios de colitis ulcerosa.
3. Se identifica una colección fluida en el área pericecal con nivel hidroaéreo compatible con diverticulitis perforada.
4. Se observa un voluminoso fecaloma colónico con obstrucción proximal.
5. Presencia de mínima distensión fisiológica de las asas intestinales compatible con la normalidad para la edad.

4. Pregunta vinculada a la imagen nº2

En el paciente anterior cual sería la actitud a seguir a continuación:

1. Colocación de sonda nasogástrica.
2. Drenaje percutáneo.
3. Antibioterapia de amplio espectro.
4. Colocación de sonda rectal.
5. Pancolonoscopia con biopsia.

5. Pregunta vinculada a la imagen nº3

Un paciente de 38 años sin antecedentes de interés acude al Servicio de Urgencias aquejando dolor torácico epigástrico y disnea. En la exploración física destaca un paciente intranquilo, sudoroso, con presión arterial de 105/60 mmHg y frecuencia cardiaca de 120 lpm. Una imagen del ecocardiograma practicado se muestra en la figura 3. ¿En qué fase del ciclo cardiaco está congelada la imagen?:

1. La fase de contracción isovolumétrica.
2. La diástole.
3. La sístole.
4. La fase de relajación isovolumétrica.
5. En ausencia de registro simultáneo de electrocardiograma, es imposible precisarlo.

6. Pregunta vinculada a la imagen nº3

La siguiente prueba a realizar debe de ser:

1. Solicitar una angiografía coronaria urgente.
2. Solicitar una tomografía axial computarizada.
3. Medir la presión arterial en inspiración y espiración.
4. Solicitar cirugía cardiaca urgente.
5. El paciente no necesita más pruebas y puede ser dado de alta.

7. Pregunta vinculada a la imagen nº4

Se trata de un paciente de 70 años ex-fumador con criterios de bronquitis crónica, hipertenso tratado inhibidores de la angiotensina que acude a urgencias refiriendo disnea progresiva en la última semana y ortopnea. La exploración física muestra un paciente afebril con presión arterial de 140/70 mmHg, consciente y orientado, taquipneico. El pulso es rápido e irregular. La auscultación del tórax revela estertores crepitantes en ambos campos pulmonares de predominio inferior. Ingurgitación yugular. Tonos cardiacos rápidos e irregulares sin soplos. La saturación de oxígeno es del 94%. La radiografía de tórax muestra un patrón alveolar bilateral. Se obtiene ECG de 12 derivaciones. ¿Cual es el diagnóstico de presunción?

1. Insuficiencia respiratoria crónica agudizada por sobreinfección vírica.
2. Insuficiencia cardíaca aguda por disfunción ventricular secundaria a infarto agudo de miocardio complicado con una taquicardia ventricular.
3. Insuficiencia cardiaca aguda secundaria a fibrilación auricular persistente.
4. Edema agudo de pulmón secundario a miocardiopatia hipertrófica obstructiva complicada con caída en fibrilación auricular.
5. Edema agudo de pulmón por probable descompensación de estenosis aórtica del anciano.

8. Pregunta vinculada a la imagen nº4

El tratamiento apropiado en primera instancia en el paciente anterior incluye:

1. diuréticos, oxigenoterapia, nitroglicerina endovenosa, cardioversión imnediata seguida de Lidocaína endovenosa.
2. Intubación y ventilación mecánica, seguido de establilización con broncodilatadores, corticoides y antibióticos.
3. Antibióticos, oxigenoterapia, corticoides y broncodilatadores.
4. Estabilización con furosemida endovenosa, digoxina endovenosa, oxigenoterapia, aspirina, nitroglicerina endovenosa. Cateterismo cardíaco urgente para proceder a la colocación de un stent intracoronario.
5. Oxigenoterapia, furosemida endovenosa, digoxina endovenosa, vasodilatadores y heparinización.

9. Pregunta vinculada a la imagen nº5

Hombre de 45 años de edad, indigente, bebedor habitual y fumador de 20 cigarrillos/día. No manifiesta otros antecedentes de interés. Refiere tos, expectoración habitual y disnea a moderados esfuerzos. Se realiza un examen radiológico en el que se detecta la imagen que se muestra en la figura 5. ¿Cómo la definiría desde el punto de vista radiológico?

1. Condensación pulmonar bilateral.
2. Infiltrados pulmonares bilaterales e hiperclaridad lateral y basal izquierda.
3. Patrón intersticial bilateral difuso e hiperclaridad pulmonar basal bilateral.
4. Patrón reticulonodular bilateral.
5. Patrón alveolar bilateral e hiperclaridad bilateral.

10. Pregunta vinculada a la imagen nº5

Con respecto a la etiología de la imagen radiológica en cuestión, ¿cuál de estas afirmaciones le parece correcta?

1. Neumonía bilateral.
2. Neumotórax espontáneo bilateral.
3. Neumotórax espontáneo izquierdo secundario a tuberculosis con afectación bilateral.
4. Neumotórax espontáneo primario izquierdo.
5. Neumotórax bilateral secundario a neumonía bilateral.

11. Pregunta vinculada a la imagen nº6

Hombre de 63 años, fumador importante e intervenido hace un mes por neoplasia de sigma, acude al Servicio de Urgencias por presentar disnea de 48 horas de evolución que comenzó bruscamente y se ha acompañado de un esputo hemoptoico y dolor torácico derecho de características pleuríticas. En la exploración el paciente está ansioso, sudoroso, cianótico y se constata una temperatura de 37,8ºC; una frecuencia respiratoria de 34 rpm; y una frecuencia cardia-

ca de 120 lpm. La presión arterial es 100/55 mmHg. En la auscultación cardiopulmonar se comprueba la existencia de taquicardia, un segundo ruido pulmonar fuerte y un roce pleural derecho. La gasometría arterial respirando aire ambiente muestra los siguientes datos: pH 7,32; PCO2 28 mmHg; PO2 50 mmHg. En el ECG se observa una onda T invertida de V1 a V4. Tras la administración de oxígeno, la saturación de O2, medida por pulsioximetría es de 90%. Se le realiza radiografía de tórax y TC espiral de tórax con contraste (imagen 6). De las siguientes opciones en relación con el manejo de este paciente, ¿cuál le parece la más acertada en este caso?

1. Iniciar ventilación mecánica no invasiva y broncodilatadores.
2. Cefotaxima iv 2 g/8 horas más azitromicina iv 500 mg/día y tubo de drenaje pleural.
3. Morfina iv 5 mg en dos minutos e iniciar infusión de dopamina 2-5 µg/Kg/min.
4. Activador tisular del plasminógeno 100 mg iv en dos horas seguida de anticoagulación.
5. Aspirina 325 mg por vía oral y nitroglicerina sublingual.

12. Pregunta vinculada a la imagen nº6

¿Cuál es la causa de muerte más frecuente en estos pacientes? (imagen 6)

1. Shock séptico.
2. Disfunción progresiva del ventrículo derecho.
3. Hemoptisis masiva.
4. Infarto agudo de miocardio.
5. Hemorragia cerebral.

13. Pregunta vinculada a la imagen nº7

Las manos que aparecen en la imagen 7 corresponden a un hombre de 52 años de edad, sin antecedentes patológicos de interés que acudió a la consulta por una enfermedad que debutó clínicamente tres meses antes. Indique entre las siguientes, cuál es la alteración que se muestra.

1. Nódulos de Heberden.
2. Artropatía psoriásica.
3. Acropaquias.
4. Panadizos.
5. Quistes óseos.

14. Pregunta vinculada a la imagen nº7

¿Qué prueba considera realizar en primer lugar?

1. Gasometría arterial basal.
2. Ecocardiograma.
3. Rx de manos.
4. Rx simple de tórax.
5. Hemograma y bioquímica rutinaria.

15. Pregunta vinculada a la imagen nº8

Un hombre de 55 años acude a urgencias por presentar hacía 45 minutos y de forma brusca una hemiparesia izquierda. Se solicita una TC craneal que es la que ve en la figura 8. ¿Cuál de las siguientes consideraciones en el diagnóstico le parece la más correcta?

1. La causa más probable es la hipertensión arterial.
2. Se trata de una hemorragia lobar secundaria a angiopatía congófila por amiloidosis.
3. El paciente presenta un absceso cerebral posiblemente secundario a toxoplasmosis.
4. El paciente presenta un ictus isquémico en el territorio profundo de la arteria cerebral media derecha.
5. El paciente presenta una trombosis del seno longitudinal superior.

16. Pregunta vinculada a la imagen nº8

En relación con el tratamiento que indicaría para este paciente, ¿cuál le parece el más apropiado?

1. Cirugía de evacuación.
2. Control de la tensión arterial, de la glucemia y de la fiebre.
3. Instauraría tratamiento fibrinolítico puesto que la clínica tiene menos de tres horas de evolución.
4. Tratamiento con anticoagulación con heparina sódica.
5. Iniciaría tratamiento con fármacos antiepilépticos para la profilaxis de crisis epilépticas.

17. Pregunta vinculada a la imagen nº9

En la Rx de la imagen 9 se observa:

1. Cráneo con lesiones líticas.
2. Craneoestenosis.

3. Cráneo con alteraciones en sal y pimienta.
4. Cráneo con ensanchamiento destructivo de la silla turca.
5. Cráneo con cambios líticos y escleróticos.

18. Pregunta vinculada a la imagen nº9

¿Cuál sería su diagnóstico?

1. Hiperparatiroidismo.
2. Acromegalia.
3. Enfermedad de Paget.
4. Mieloma.
5. Hipervitaminosis D.

19. Pregunta vinculada a la imagen nº10

Un paciente de 52 años es derivado para estudio al hospital desde un centro de atención primaria donde consultó por clínica de astenia y fatigabilidad fácil. El paciente bebe unos 80 gr de alcohol al día, refiere episodios de epistaxis con cierta asiduidad y ha tenido dos accidentes de tránsito con fracturas diversas. La exploración física muestra una palidez de piel y conjuntivas y múltiples lesiones en cara, manos, labios y mucosa oral cuyo detalle puede observarse en la figura 10. ¿Cúal de las siguientes afirmaciones sería la más correcta?

1. Las lesiones son muy sugestivas de una púrpura de Schönlein-Henoch.
2. El diagnóstico diferencial deberá incluir las arañas vasculares propias de una cirrosis hepática alcohólica.
3. El examen hematológico característicamente mostrará esquistocitos y plaquetopenia.
4. Lo más probable es que el paciente presente una anemia por pérdidas digestivas debidas a un pólipo degenerado en el colon.
5. Las lesiones mucosas son muy inespecíficas y difícilmente pueden relacionarse con la sintomatología que refiere el paciente.

20. Pregunta vinculada a la imagen nº10

Supongamos que se establece el diagnóstico de presunción de una enfermedad autosómica dominante en la que se ven implicados diversos genes relacionados con el remodelado vascular y la angiogénesis. ¿Cúal de las siguientes afirmaciones parece más apropiada?

1. Se aconseja que todos los pacientes con esta sospecha diagnóstica se sometan a una prueba de imagen para descartar un aneurisma de aorta.
2. La causa de muerte más frecuente, a menos de que se haga un tratamiento preventivo específico, es la hemorragia cerebral.
3. El sustrato anatomopatológico es de vasculitis leucocitoclástica con necrosis fibrinoide en los pequeños vasos dérmicos.
4. Es relativamente frecuente que estos pacientes desarrollen una anemia ferropénica. En este caso, la causa más frecuente es la hemorragia digestiva.
5. A pesar de que en este caso había anemia, es posible que estos pacientes desarrollen poliglobulia hipoxémica por fístulas pulmonares.

21. Pregunta vinculada a la imagen nº11

La imagen mostrada en la figura 11 corresponde a las piernas de una enferma de 45 años. La descripción que mejor se adapta al tipo de lesiones que presenta sería:

1. Lesiones gomosas abiertas al exterior.
2. Lesiones papulovesiculosas sobre una base eritematosa.
3. Lesiones queratósicas que tienen base vesiculosa.
4. Lesiones liquenificadas.
5. Se trata de lesiones verrucosas que son indicio de una evolución prolongada.

22. Pregunta vinculada a la imagen nº11

Ante la imagen clínica que presenta, una prueba que podría orientarnos en el diagnóstico sería:

1. Investigación microbiológica de una de las lesiones, mediante frotis.
2. Mantoux y placa de tórax.
3. Determinación de crioglobulinas.
4. Serología luética.
5. Extirpación y estudio histopatológico de una adenopatía.

23. Pregunta vinculada a la imagen nº12

Paciente de 53 años de edad, hipertenso sin otros antecedentes patológicos de interés. A partir del estudio por su hipertensión se realiza un estudio con TC abdominal cuyas imágenes corresponden a la imagen 12. El paciente no presenta ninguna sintomatología. Ante este hallazgo ¿cual es

la opción adecuada a seguir?

1. Remitir al paciente a urgencias por riesgo de sangrado agudo y realizar una embolización selectiva del riñón derecho.
2. Solicitar un estudio con renograma con diurético para valorar la funcionalidad renal.
3. Realizar una punción-biopsia de la lesión para poder diagnosticar al paciente y decidir el tratamiento adecuado.
4. Programar una nefrectomía radical tras realizar un estudio de extensión.
5. Dada la ausencia de sintomatología, plantear una conducta expectante.

24. Pregunta vinculada a la imagen nº12

¿Cuál es el diagnóstico más probable del paciente del caso anterior?

1. Oncocitoma.
2. Carcinoma de células claras.
3. Angiomiolipoma.
4. Pielonefritis xantogranulomatosa.
5. Quiste renal complicado Bosniak IV.

25. Pregunta vinculada a la imagen nº13

Hombre de 34 años sin antecedentes personales de interés que acude a Urgencias tras sufrir accidente de motocicleta. Presenta exclusivamente un traumatismo en la cadera izquierda que clínicamente se manifiesta por dolor en región inguinal, impotencia funcional y deformidad del miembro en rotación externa. A la vista del estudio radiológico que se acompaña (Figura 13) ¿cuál de los siguientes considera el tratamiento de elección?

1. Tracción transesquelética durante 3 semanas y descarga del miembro hasta el tercer mes.
2. Reducción cerrada y osteosíntesis.
3. Artroplastia parcial de cadera.
4. Artroplastia total de cadera.
5. Reducción abierta e inmovilización con yeso pelvipédico durante seis semanas.

26. Pregunta vinculada a la imagen nº13

¿Cuál de las siguientes es una complicación característica de este tipo de fracturas?

1. Artritis séptica de cadera.
2. Lesión de arteria femoral.
3. Necrosis avascular de la cabeza femoral.
4. Pinzamiento femoroacetabular.
5. Neuroapraxia de nervio femorocutáneo.

27. Pregunta vinculada a la imagen nº14

Paciente de 46 años de edad que consulta por un cuadro progresivo de hemiparesia derecha y trastorno del habla de 4 semanas de evolución. VIH positivo desde hace 10 años. No infecciones oportunistas. No tratamiento antiretroviral. La exploración demostró un paciente afebril. Afasia mixta, hemiparesia derecha de predominio faciobraquial (fuerza en mano 1/5 pierna 4/5) y hemihipoestesia derecha. La analítica mostraba una carga viral de 207 copias/ml, CD4 204 cel/mm3. El estudio de LCR demostró líquido acelular con glucosa normal y proteínas elevadas de 60 mg/dl. Se practicó una RM craneal. En las secuencias FLAIR (A de la imagen 14) se observaron varias lesiones hiperintensas, la mayor en la sustancia blanca del lóbulo frontal izquierdo y otras menores periventriculares y en el esplenio del cuerpo calloso. Estas lesiones no ejercían efecto de masa ni se realzaban tras la administración de gadolinio (B de la imagen). ¿Cuál es el diagnóstico más probable de su proceso cerebral?

1. Toxoplasmosis cerebral.
2. Linfoma cerebral primario.
3. Encefalitis asociada al VIH.
4. Leucoencefalopatía multifocal progresiva.
5. Neurosífilis.

28. Pregunta vinculada a la imagen nº14

En el paciente de la pregunta anterior, ¿qué prueba sería de mayor utilidad para su diagnóstico?

1. Serologia de toxoplasma.
2. VDRL en LCR.
3. PCR para virus JC.
4. Citología en LCR.
5. Carga viral de VIH en LCR.

29. Pregunta vinculada a la imagen nº15

Paciente de 65 años, fumador de 40 cigarrillos al día durante treinta y cinco años. Diagnosticado de tuberculosis cavitada en lóbulo superior derecho a los 20 años de edad, tratada. Acude a consulta por dolor costal derecho, de baja intensidad que mejora con analgésicos y desde hace

diez días tos mucopurulenta con sensación distérmica. Radiología: masa en cara costal del lóbulo superior derecho con cavitación central. La broncoscopia no demuestra lesión a la visión directa. Cuál de los siguientes procedimientos tendría un mayor rendimiento diagnóstico con menor incomodidad para el paciente, en el caso de que la lesión no fuera resecable:

1. La citología exfoliativa.
2. La biopsia por videotoracoscopia.
3. La toma de muestra por punción para cultivo microbiológico.
4. La biopsia transparietal con obtención de cilindro tisular.
5. Mediastinoscopia y biopsia.

30. Pregunta vinculada a la imagen nº15

El paciente es sometido finalmente a una resección del lóbulo superior derecho. La pieza operatoria aparece en la imagen 15. Cuál piensa que es la naturaleza del proceso antes de realizar estudio microscópico del mismo:

1. Tuberculosis pulmonar cavitada reactivada.
2. Aspergiloma sobre caverna tuberculosa con neumonía satélite.
3. Carcinoma pulmonar primario con invasión pleural.
4. Metástasis solitaria de tumor primario desconocido.
5. Linfoma pulmonar.

31. Un hombre de 60 años de edad refiere pirosis diaria desde la juventud que trata con alcalinos. Se le practica un endoscopia digestiva alta que muestra esofagitis erosiva leve y la unión escamosa columnar desplazada aproximadamente 7 cm respecto a la porción más proximal de los pliegues gástricos. Las biopsias del esófago distal revelan que el epitelio escamoso normal ha sido reemplazado por epitelio columnar de tipo intestinal con displasia de bajo grado. ¿Cúal es la opción más apropiada para el manejo de este paciente?

1. Dado que la esofagitis es leve y la displasia de bajo grado se aconseja continuar tratamiento con alcalinos.
2. Tratamiento indefinido con dosis altas de inhibidores de la bomba de protones ya que se ha demostrado que así se evita la progresión del esófago de Barrett a adenocarcinoma haciendo innecesaria la vigilancia endoscópica.
3. Endoscopias de vigiliancia periódicas y tratamiento con inhibidores de al bomba de protones durante menos de 12 semanas ya que tratamientos más prolongados se asocian a un alto riesgo de desarrollo de gastrinomas.
4. Endoscopias de vigilancia periódicas y tratamiento indefinido con inhibidores de la bomba de protones.
5. Esofaguectomía.

32. ¿En cuál de las siguientes neoplasias gástricas en estadio incipiente, se puede considerar como primera opción terapéutica la erradición del H. pylori con antibioterapia e inhibidores de la bomba de protones?

1. Adenocarcinoma gástrico tipo difuso.
2. Adenocarcinoma gástrico de tipo intestinal.
3. Linfoma MALT gástrico.
4. Linfoma alto grado gástrico.
5. Linfoma de Hodgkin gástrico.

33. Mujer de 27 años en estudio en el Servicio de Dermatología por presentar episodios de aftas bucales recidivantes. Es remitida a las consultas de Aparato Digestivo por objetivar en una analítica: Hb 11.5 g/dl, Hto. 35%, Fe 38 ug/dl, AST 52 U/L, ALT 64 U/L, Ac antitransglutaminasa IgA 177 U/ml. La paciente sólo refiere presentar molestias abdominales difusas de forma ocasional. No refiere diarrea, signos de hemorragia ni ictericia. La exploración física es normal. ¿Qué prueba de las que se mencionan a continuación considera que es la más adecuada para el realizar el diagnóstico?

1. Cápsula endoscópia.
2. Colonoscopia.
3. Serología para virus de la hepatitis B y C.
4. Biopsia intestinal.
5. Ecografía abdominal.

34. Hombre de 43 años sin enfermedades de interés que acude a Urgencias del Hospital por 4 deposiciones melénicas en las últimas 12 horas. Refiere toma de antiinflamatorios en días previos. En la exploración física destaca palidez de piel y

mucosas. TA 95/65 mmHg y frecuencia cardiaca 110 lpm. El abdomen no es doloroso y en el tacto rectal se demuestran deposiciones melénicas. En la analítica se encuentra una cifra de Hb de 8.1 g/dL. Tras infusión de suero salino y comenzar la transfusión de concentrado de hematíes la TA es 120/85 mmHg y la frecuencia cardiaca 90 lpm. Se realiza endoscopia digestiva urgente en la que se encuentran coágulos en el estómago y una úlcera de 2 cm en el antro gástrico con fondo de fibrina y una pequeña protuberancia blanco-grisácea de 3 mm en el centro de la úlcera (trombo plaquetar o "vaso visible"). ¿Qué actitud le parece más correcta?

1. Dado que el paciente es joven, sin enfermedades asociadas y la úlcera ha dejado de sangrar, puede ser dado de alta precozmente con tratamiento con un inhibidor de la bomba de protones y erradicación de H. pylori.
2. Retirar endoscopio, colocar sonda nasogástrica para aspiración continua e iniciar tratamiento con un inhibidor de la bomba de protones y con somatostatina.
3. Tomar biopsia para la detección de H. pylori, retirar el endoscopio procurando no desprender el trombo plaquetar y continuar tratamiento farmacológico con administración intravenosa de inhibidor de la bomba de protones.
4. Consulta al Servicio de Cirugía para considerar tratamiento quirúrgico urgente.
5. Tratamiento endoscópico mediante inyección de adrenalina en la úlcera y colocación de "clips" (grapas metálicas), seguido de la administración intravenosa de inhibidor de la bomba de protones.

35. En relación con las indicaciones de cirugía en la Enfermedad Inflamatoria Intestinal señalar la respuesta incorrecta:

1. Muchos pacientes con enfermedad de Crohn van a requerir cirugía en algún momento de su evolución.
2. Las indicaciones quirúrgicas de la Enfermedad de Crohn se limitan a las complicaciones.
3. La solución habitual del megacolon tóxico es quirúrgica.
4. En el tratamiento quirúgico de la colitis ulcerosa la resección debe limitarse únicamente al segmento de colon afectado
5. Las complicaciones extraintestinales de la EII suelen remitir tras la resección del intestino dañado, con excepción de la espondilitis anquilosante y las complicaciones hepáticas

36. La colitis ulcerosa (CU) y la enfermedad de Crohn (EC) son dos transtornos inflamatorios crónicos y diferenciados de causa desconocida. Para establecer el diagnóstico diferencial entre ambas hay que tener en cuenta las siguientes consideraciones excepto una:

1. La CU afecta el colon y la EC puede afectar a todo el tracto digestivo.
2. En la EC las lesiones sueles ser focales, segmentarias y asimétricas.
3. En la EC existen tres patrones de presentación clínica: Inflamatorio, fistulizante y obstructivo.
4. La colonoscopia y la biopsia definen la extensión, siendo posible realizar el diagnóstico diferencial entre ambas.
5. El diagnóstico diferencial debe realizarse con el linfoma.

37. Hombre de 30 años, con antecedente familiar de padre fallecido por cáncer de colon a los 38 años. Se practica una colonoscopia que muestra cientos de adenomas a lo largo de todo el colon. ¿Cúal de las siguientes afirmaciones es FALSA?

1. El paciente padece una poliposis adenomatosa familiar.
2. El manejo más apropiado es sulindac, colonoscopias de vigilancia anuales y colectomía total a los 40 años.
3. De no someterse a tratamiento quirúrgico casi con toda seguridad el paciente desarrollará un cáncer colorrectal.
4. Deben estudiarse los familiares de primer grado del paciente.
5. Los hijos del paciente tienen un 50% de riesgo de padecer la misma enfermedad.

38. En relación con el hepatocarcinoma es cierto que:

1. Se prevé un aumento de su incidencia en los próximos años.
2. Suele diagnosticarse en pacientes entre 40 y 50 años.
3. En nuestro medio se relaciona habitualmente con la infección por el virus de la hepatitis B.
4. En la TC se manifiesta como una lesión hipovascular en fase arterial.

5. En la actualidad no se dispone de ningún fármaco capaz de mejorar la supervivencia de los pacientes con hepatocarcinoma avanzado.

39. Un hombre de 25 años presenta de forma brusca astenia e ictericia detectándose unas transaminasas (ALT y AST) superiores a 2000 UI/L. Los marcadores serológicos muestran el siguiente patrón: Anti-VHA IgM negativo, HBsAg negativo, anti-HBc IgM positivo y anti-VHC negativo. ¿Cuál es su diagnóstico?

1. Hepatitis crónica B.
2. Hepatitis aguda no viral.
3. Hepatitis aguda B.
4. Sobreinfección por virus D (delta).
5. Hepatitis aguda A y B.

40. ¿Cúal de los siguientes grupos de fármacos está contraindicado en pacientes con cirrosis y ascitis?

1. Quinolonas.
2. Bloqueantes beta-adrenérgicos.
3. Antiinflamatorios no esteroideos.
4. Antidiabéticos orales.
5. Analgésicos no antiinflamatorios.

41. Un paciente de 87 años con antecedentes de bronquitis crónica e insufiencia cardiaca, ha sido diagnosticado de colecistitis aguda litiásica. Tras cuatro días de hospitalización en tratamiento con dieta absoluta, sueroterapia, piperacilina/tazobactam, el paciente continúa con fiebre, dolor abdominal persistente y leucocitosis. La actitud más adecuada en este momento sería:

1. Tratamiento quirúrgico (colecistectomía) urgente.
2. Drenaje biliar mediante colecistostomía percutánea.
3. Sustitiuir la piperacilina/tazobactam por metronidazol+cefotaxima.
4. Sustituir la piperecilina/tazobactam por amikacina+clindamicina.
5. Añadir al tratamiento un aminoglucósido como gentamicina.

42. Una mujer de 76 años, sin otros antecedentes que hipertensión arterial, consulta por ictericia indolora y prurito, con anorexia. Analíticamente, destaca una bilirrubina total de 12 mg/dL (con 9.5 mg/dL de bilirrubina directa). La ecografía abdominal muestra dilatación biliar intra y extrahepática, junto con un nódulo hepático único menor de 2 cm, localizado periféricamente, en la cara anterior del lóbulo izquierdo. La TC confirma estos hallazgos, demostrando además la presencia de una masa de 3.5 cm en la cabeza pancreática. La punción aspirativa con aguja fina del nódulo hepático resulta concluyente para adenocarcinoma. Señale la mejor opción terapéutica:

1. Quimio/radioterapia neoadyuvante, condicionando la opción de cirugía radical a la respuesta inicial.
2. Drenaje biliar externo percutáneo con carácter paliativo, con eventual reconversión a drenaje interno en caso de intolerancia o complicaciones.
3. Derivación biliar quirúrgica paliativa, con o sin gastro-yeyunostomía profiláctica en función de los hallazgos intraoperatorios.
4. Prótesis biliar metálica mediante colongiopancratografía retrógrada endoscópica, con opción a quimioterapia paliativa.
5. Duodenopancreatectomía cefálica, con ablación percutánea mediante radriofrecuencia o alcoholización de la lesión hepática.

43. Una de las afirmaciones siguientes con respecto al dolor visceral abdominal es falsa:

1. El dolor visceral se transmite por el sistema autónomo simpático.
2. El dolor visceral es definido como profundo y difícil de localizar por el paciente.
3. El dolor visceral suele referirse a la línea media del abdomen.
4. El peritoneo visceral es sensible al estiramiento.
5. El peritoneo visceral es sensible a estímulos térmicos.

44. En cirugía laparoscópica ¿cuál es el gas más utilizado para la creación del neumoperitoneo?

1. Oxígeno.
2. Argón.
3. Óxido nitroso.
4. Helio.
5. Anhídrido carbónico.

45. En un paciente diagnosticado de traumatismo hepático mediante TC, el criterio más importante para suspender el tratamiento conservador y proceder a la intervención quirúrgica es:

1. Que se produzcan modificaciones de las lesiones hepáticas ya descritas en las sucesivas TC de control que se realicen.
2. Que se evidencie dolor, ileo paralítico y distensión abdominal.
3. Que se produzca inestabilidad hemodinámica del paciente.
4. Presencia de leucocitosis.
5. Presencia de hematocrito inferior a 30%.

46. Una mujer de 53 años presenta una estenosis mitral moderada aislada, mantiene ritmo sinusal, presenta buena capacidad funcional y sigue revisiones periódicas. En la exploración física esperaría encontrar:

1. Soplo mesodiástólico en foco mitral, posible chasquido de apertura previo y tonos cardiacos rítmicos.
2. Soplo mesosistólico y diastólico en borde esternal izquierdo.
3. Soplo protodiastólico en foco mitral, tonos cardiacos irregulares y soplo sistólico aórtico.
4. Soplo protodiastólico en foco mitral e hipertensión arterial sistólica.
5. Soplo telesistólico mitral irradiado a axila.

47. Un hombre de 85 años sin antecedentes previos refiere que desde hace meses tiene disnea y fatiga ante los esfuerzos. Además esta semana cuando subía por una cuesta ha perdido de forma brusca el conocimiento y se ha recuperado en pocos segundos sin ninguna consecuencia. La presión arterial es 100/60 mmHg y se ausculta un soplo mesosistólico grado III que se transmite en dirección ascendente a lo largo de las carótidas. Respecto a la patología que padece este paciente ¿cuál de las siguientes afirmaciones es FALSA?

1. Antes de plantear un tratamiento es importante practicar un cateterismo del lado izquierdo del corazón y de las arterias coronarias.
2. El pronóstico de vida de este paciente sin ningún tratamiento es entre 2 y 3 años desde el momento del diagnóstico.
3. Se debe recomendar al paciente evitar el ejercicio físico excesivo.
4. En este paciente no es posible el tratamiento quirúrgico por el elevado riesgo de complicaciones y mortalidad al ser un paciente de edad avanzada.
5. Antes de plantear un tratamiento es importante practicar un ecocardiograma.

48. Tras el alta hospitalaria en un paciente que ha sufrido un infarto agudo de miocardio todo lo siguiente está indicado EXCEPTO:

1. Tratamiento con betabloqueantes.
2. Reposo.
3. Control estricto de niveles de colesterol LDL.
4. Antiagregantes plaquetarios.
5. Abandono hábito tabáquico.

49. Enfermo de 60 años con cardiopatía hipertensiva grave con engrosamiento de las paredes del ventrículo izquierdo y con funcion sistólica normal. Había acudido a una fiesta de despedida de soltero y comió, como los demás, embutidos y mariscos. Varias horas después comenzó con disnea y ortopnea. No refería dolor torácico. Su TA estaba en torno a 150/95 mmHg como había tenido otras veces. Se auscultaron crepitantes pulmonares bilaterales. ¿Cuál es el diagnóstico más probable?

1. Crisis hipertensiva.
2. Insuficiencia cardiaca diastólica.
3. Insuficiecia cardiaca por disfunción sistólica.
4. Derrame pericárdico.
5. Tromboembolismo pulmonar.

50. Paciente de 75 años de edad, ex-fumador, con índice de masa corporal de 27 kg/m2. Antecedentes familiares de HTA y DM tipo 2. Acude a urgencias refiriendo tos seca nocturna que le interrumpe el sueño desde hace una semana asociada a disnea la pasada noche. En los dos últimos meses ha experimentado disnea al subir escaleras y edemas en ambos tobillos antes de acostarse. A la exploración física presenta TA 158/99 mmHg, FC 98 lpm, saturación capilar de oxigeno 97%, FR 16 rpm. Soplo sistólico aórtico con refuerzo del segundo ruido. Hipofonesis generalizada con aisladas sibilancias en ambos campos pulmonares. Abdomen sin hallazgos. Rx de tórax sin alteraciones. En el ECG se observan ondas R elevadas en V5 y V6 con complejo ST-

T negativo. Señale entre las siguientes hipótesis diagnósticas la más probable:

1. Enfermedad pulmonar obstructiva crónica agudizada.
2. Cardiopatía isquémica estable.
3. Bronquitis aguda.
4. Embolia pulmonar.
5. Miocardiopatía hipertensiva.

51. Una paciente de 38 años sin antecedentes de cardiopatía ni problemas broncopulmonares conocidos acude al servicio de Urgencias por presentar palpitaciones rápidas y regulares de comienzo brusco. La TA es de 110/80 mmHg, el pulso es regular a 195 lpm y la saturación arterial de O2, respirando aire ambiente, es de 96%. El ECG muestra una taquicardia regular de QRS estrecho a 195 lpm en la que no es discernible la onda P. ¿Cual sería el tratamiento de primera elección?

1. Digoxina 1 mg iv en bolo.
2. Adenosina 6 mg iv en bolo.
3. Amiodarona 5 mg/kg iv en 30 minutos.
4. Flecainida 2 mg/kg iv en 20 minutos.
5. Cardioversión eléctrica con choque DC sincronizado de 200 Julios.

52. Acude a nuestra consulta una mujer de 35 años de edad con antecedentes de hipertensión arterial esencial desde hace 4 años. La paciente ha estado bien controlada con Enalapril 20 mg cada 12 horas. Desde hace dos meses está embarazada y es remitida por su médico de atención primaria para seguimiento. Tras el estudio pertinente decidimos hacer una serie de medidas ¿cuál es la correcta?

1. Mantener el mismo tratamiento ya que está bien controlada.
2. Reducir la dosis del comprimido ya que posiblemente necesite menos dosis.
3. Cambiar a un Antagonista de los Receptores de la Angiotensina II porque producen menos tos y edemas en miembros inferiores.
4. Retirar la medicación hipotensora ya que la tensión está bien controlada.
5. Cambiar a alfametildopa.

53. Paciente de 47 años de edad que consulta en el Servicio de Urgencias por una pérdida brusca de conciencia. ¿Cuál entre los siguientes, tiene un mayor rendimiento diagnóstico?

1. Historia clínica.
2. Electrocardiograma.
3. Registro Holter.
4. Electroencefalograma.
5. TC de cráneo.

54. ¿ Cuál es el diagnóstico de un paciente portador de una bioprótesis en posición mitral que presenta un infarto agudo de miocardio y dos días después y de forma brusca desarrolla hipotensión, soplo pansistólico y edema agudo de pulmón ?

1. Insuficiencia mitral postinfarto.
2. Taponamiento cardiaco.
3. Aneurisma ventricular.
4. Miocardiopatia postinfarto.
5. Comunicación interventricular postinfarto.

55. Paciente de 59 años con antecedentes de hipertensión arterial de unos 10 años de evolución y tabaquismo. Su padre falleció súbitamente a los 62 años. Acude al Servicio de Urgencias refiriendo dolor torácico muy intenso de inicio brusco unas 4 horas antes que se ha desplazado a la región interescapular. En la exploración presenta palidez, sudoración profusa, TA 190/104 mmHg, FC 108 lpm y pulsos radiales muy diminuídos; se ausculta soplo diastólico en borde esternal izquierdo. El ECG revela taquicardia sinusal con aumento del voltaje del QRS en varias derivaciones y descenso del ST y T negativa asimétrica en I aVL y de V4 a V6. ¿Cuál es el diagnóstico más probable?

1. Síndrome coronario agudo
2. Miopericarditis aguda
3. Tromboembolismo pulmonar
4. Disección aórtica aguda
5. Vasoespasmo coronario

56. En una neumonía de lóbulo inferior derecho asociada a derrame pleural metaneumónico, ¿Cúales serían los hallazgos semiológicos más probables?

1. Inspección y palpación del tórax normal. Crepitantes homolaterales en la auscultación.

2. Reducción de la transmisión de las vibraciones vocales en hemitórax derecho. Murmullo vesicular normal en el mismo hemitórax.
3. Matidez a la percusión en hemitórax derecho. Sonido pulmonar reducido y roncus en el mismo hemitórax.
4. Reducción de la transmisión de las vibraciones vocales en hemitórax derecho. Crecipantes inspiratorios y broncofonía homolateral.
5. Matidez a la percusión en hemitórax derecho. Aumento de la transmisión vocal y roncus difusos homolaterales.

57. Un hombre de 40 años, turista extranjero, es remitido a un centro de urgencias por bajo nivel de conciencia, temperatura de 37.7ºC y disnea. No tiene traumatismos. Se realizan varias pruebas. La más inmediata es una gasometría arterial sin oxigenoterapia que muestra pH 7.33, PCO2 50 mmHg, PO2 65 mmHg, HCO3- 27 mEq/l. Señale el diagnóstico más probable entre los siguientes:

1. Tromboembolismo pulmonar.
2. Neumonía lobar.
3. Edema agudo de pulmón.
4. Hipoventilación alveolar.
5. Bronconeumonía.

58. Un paciente diagnosticado previamente de EPOC acude a urgencias por un cuadro de 3 días de duración con aumento de su disnea habitual hasta hacerse de reposo, tos con expectoración blanquecina y somnolencia acentuada. Tras recibir tratamiento con oxígeno a bajas concetraciones broncodilatadores y corticoides se realiza una segunda gasometría arterial con fracción inspiratoria de oxígeno al 28% que muestra un pH de 7.32, PO2 61 mmHg, PCO2 58 mmHg, HCO3- 29 mmol/L. ¿Cuál sería la interpretación que haría usted de la gasometría arterial y qué tratamiento utilizaría?

1. Aumentaría el flujo del oxígeno porque tiene acidosis respiratoria aguda e hipoxemia.
2. Iniciaría ventilación mecánica no invasiva porque tiene una insuficiencia respiratoria hipercápnica aguda con acidosis respiratoria moderada.
3. Añadiría bicarbonato sódico para corregir la acidosis metabólica aguda.
4. El paciente no tiene insuficiencia respiratoria por lo que continuaría con la misma pauta farmacológica.
5. Añadiría aminofilina intravenosa como estimulante respiratorio, ya que aprecio hipoxemia e hipercapnia.

59. Un hombre de 30 años sano se realiza una radiografía de tórax para formalizar un contrato laboral en una empresa. En la radiografía se observa un patrón intersticial bilateral de tipo reticular, adenopatías hiliares bilaterales y mediastínicas. Se indica una broncofibroscopia con lavado broncoalveolar que en el recuento celular muestra los siguientes resultados: linfocitos 50%, histiocitos 40%, eosinofilos 2%, polimorfonucleares 8% y el cociente CD4/CD8 5. ¿ Cuál es el diagnóstico más probable?

1. Alveolitis alérgica extrínseca.
2. Neumoconiosis.
3. Sarcoidosis.
4. Linfangitis carcinomatosa.
5. Hemosiderosis pulmonar idiopática.

60. Una mujer de 58 años ingresa en la Unidad de Corta Estancia Médica por un cuadro clínico que comenzó con un episodio de síncope y a continuación presentó sensación de mareo y disnea. En la exploración física se encuentra sudorosa, afebril a 126 lpm y a 30 rpm, con una presión arterial de 88/46 mmHg y una saturación de oxígeno del 85% mientras respira aire ambiente. La auscultación cardíaca muestra taquicardia sin soplos ni galope y la auscultación pulmonar es normal. Los análisis de sangre rutinarios y la Rx de tórax no muestran alteraciones. ¿Cuál de las siguientes pruebas diagnósticas considera que es más recomendable en este caso?

1. Colocación de sonda nasogástrica y determinación de hematocrito .
2. Electrocardiograma y determinación de Dímeros-D, troponina y BNP.
3. Gammagrafía de ventilación/perfusión.
4. TAC craneal.
5. AngioTC torácico.

61. Paciente de 71 años, fumador de 2 paquetes de cigarrillos/día desde hace 50 años, con buena calidad de vida previa y sin otros antecedentes patológicos de interés que consulta por tos y expectoración hemoptoica. A la exploración física no se aprecian datos patológicos significativos. En la radiografía simple de tórax se evi-

dencia una masa de 4 x 3,4 cm inferior derecha, hallazgo que se confirma en la TC toraco-abdominal que localiza la lesión en el lóbulo inferior y no halla adenopatías ni imágenes de metástasis. La broncoscopia objetiva una lesión infiltrante en la pirámide basal derecha cuya biopsia es de carcinoma epidemoide bien diferenciado. En cuanto a las pruebas de función respiratoria la FVC es de 3.300 cc (84%) y la FEV1 de 2.240 cc (80%). ¿Cuál debería ser el siguiente paso a seguir en este paciente?

1. Realizar una mediastinoscopia.
2. Debe contraindicarse la intervención quirúrgica con intención curativa por la edad avanzada del paciente.
3. Se debe llevar a cabo un test de consumo de oxígeno, dada la limitación respiratoria que presenta.
4. Debe indicarse la resección quirúrgica (lobectomía del lóbulo inferior del pulmón derecho) de forma directa.
5. Debe realizarse una punción transtorácica.

62. Un paciente de 56 años sin antecedentes personales ni familiares de interés es estudiado por presentar desde hace 6 meses dificultad para andar con la pierna derecha. No refiere otros síntomas. La exploración muestra una debilidad 4/5 para la flexión dorsal y eversión del pie y 4/5 para flexión e inversión del pie, estando los reflejos musculares aumentados y con Babinski presente, siendo el resto normal. El diagnóstico sindrómico sería:

1. Mononeuropatía del N. peroneo común derecho.
2. Afectación focal de primera motoneurona y probable de segunda.
3. Afectación hemimedular derecho (Brown-Sequard).
4. Mononeuropatía múltiple con afectación de N. peroneo común y tibial posterior derecho.
5. Plexopatía lumbar derecha.

63. El tratamiento fibrinolítico con R-TPA por vía i.v. está indicado en los pacientes con ictus isquémico agudo. ¿Cuál es el tiempo de inicio de tratamiento que ha demostrado ser eficaz?

1. Durante la primera semana.
2. Durante las primeras 24 horas.
3. No existe un tiempo límite para iniciar el tratamiento.
4. Durante las primeras 12 horas.
5. Durante las primeras 3 horas.

64. ¿Cuál de las siguientes afirmaciones NO es cierta respecto a la cefalea en racimos?

1. Aparición nocturna.
2. Presencia de síntomas vegetativos.
3. Más frecuente en varones.
4. Puede volverse crónica.
5. Duración media del episodio 8 horas.

65. En un paciente diagnosticado de epilepsia que presenta episodios de falta de respuesta a estímulos externos, movimientos irregulares de las cuatro extremidades, ojos cerrados, emisión de llanto y movimientos pélvicos, de cinco a veinte minutos de duración y que no responden al tratamiento con fármacos antiepilépticos. ¿Cúal es el estudio complementario con mayor probabilidad de aclarar el diagnóstico?

1. Monitorización vídeo-EEG para diagnóstico de pseudocrisis (crisis psicógenas).
2. Holter ECG para diagnóstico de cardiopatía arrítmica.
3. EEG de rutina para diagnóstico del tipo de epilepsia (generalizada o focal).
4. Resonancia magnética cerebral para detectar lesiones epileptógenas (displasia cortical, tumor, esclerosis temporal media).
5. Determinación de glucemia capilar para diagnóstico de hipoglucemia.

66. ¿Cuál de los siguientes subtipos celulares NO participa en la inmunopatología de la esclerosis múltiple?

1. Linfocito T CD4+.
2. Linfocito T CD8+.
3. Macrófagos.
4. Linfocitos B.
5. Basófilos.

67. En relación con la demencia con cuerpos de Lewy indique la opción falsa:

1. Son frecuentes las fluctuaciones cognitivas y atencionales.
2. El parkinsonismo se incluye entre los criterios diagnósticos.
3. Los síntomas psicóticos son frecuentes, predominando las alucinaciones visuales.
4. Los neurolépticos deben utilizarse en la mayoría de pacientes para controlar los trastornos conductuales.
5. La respuesta a la levodopa suele ser escasa y transitoria.

68. El gen de la apolipoproteína epsilon, en el cromosoma 19, posee tres alelos, E2, E3, E4. Se conoce que interviene en el transporte del colesterol, su forma E4 se considera un factor de riesgo para:

1. Enfermedad de Alzheimer.
2. Enfermedad de Parkison.
3. Corea de Huntington.
4. Enfermedad de CADASIL (arteriopatía cerebral autosómica dominante con infartos cerebrales y leucoencefalopatía).
5. Ataxia-teleangiectasia.

69. Un hombre de 64 años, diagnosticado de miastenia gravis hace 1 año, en tratamiento con esteroides a dosis bajas (3 mg/día de deflazacort) y anticolinesterásicos, asintomático desde hace 6 meses, consulta por leve difilcutad para tragar y diplopia vespertinas desde hace unos días. Ingresa en el hospital por sospecha de crisis miasténica y se inicia tratamiento de la misma. Al día siguiente la enfermera avisa a las 03 h de la madrugada porque el paciente hace un ruido extraño al inspirar, como un ronquido suave, el paciente está profundamente dormido y muy sudoroso, pero no impresiona de estar fatigado. ¿Qué actitud es más correcta?

1. Tranquilizar a la enfermera y a la familia, pues el paciente en roncador habitual y está tranquilamente dormido. Se debe colocar en decúbito lateral.
2. Avisar a cuidados intensivos por sospecha de insuficiencia respiratoria aguda, para valorar posible intubación orotraqueal y ventilación asistida.
3. Hacer estudio polisomnográfico para descartar apnea del sueño.
4. Disminuir la dosis de esteroides; si tiene una miopatía esteroidea mejorará.
5. Pedir una TC torácica para descartar timoma compresivo sobre la tráquea asociado a la miastenia.

70. Mujer de 51 años que acude a Urgencias por disminución brusca de agudeza visual, cefalea intensa, náuseas y vómitos. Hipotensa y afebril. Presenta oftalmoparesia derecha por afectación de III par craneal. Una TC craneal evidencia una masa en la región selar hiperdensa con erosión de las apófisis clinoides anteriores. ¿Cuál es la actitud a seguir?

1. Sospecharía meningitis química derivada de la rotura de un tumor epidermoide selar e iniciaría de inmediato tratamiento con corticosteroides.
2. Indicaría la realización de una angiografía cerebral para descartar un aneurisma, ya que lo más probable es que estemos ante un caso de hemorragia subaracnoidea y la masa que se evidencia en la TC sea un aneurisma trombosado paraselar.
3. Ingreso en UCI y tratamiento del shock que padece la paciente, y una vez estabilizada practicar resonancia cerebral para cirugía programada.
4. Determinación de bioquímica y hemograma urgentes, inicio de terapia con corticosteroides a dosis elevadas y cirugía transesfenoidal urgente.
5. Punción lumbar para descartar meningitis bacteriana-previo inicio de antibioterapia empírica. Una vez estabilizada la paciente estudio de la masa selar.

71. Diez días después de practicarle una hemitiroidectomía a una paciente con un nódulo tiroideo de 1,5 cm recibe el siguiente informe definitivo por parte del anatomopatólogo: "patrón folicular muy celular sin invasión capsular que invade los vasos sanguíneos y nervios adyacentes". Señale la respuesta correcta:

1. Como no existe invasión capsular no es conveniente realizar más cirugía.
2. El patrón folicular es indicación de vaciamiento ganglionar cervical profiláctico.
3. Se trata de un carcinoma folicular y requiere completar la tiroidectomía.
4. El informe permite descartar un carcinoma papilar con total seguridad en el tiroides remanente.

5. La medición de la calcitonina plasmática nos permitirá diferenciar entre un carcinoma papilar y folicular.

72. En una mujer obesa de 42 años se le realiza determinación del cortisol en sangre, orina y saliva y en todas las determinaciones está elevado. Tras la realización del test de supresión nocturna con dexametasona, los niveles de cortisol en sangre permanecen elevados, por lo que se sospecha síndrome de Cushing ACTH independiente, ¿qué prueba adicional solicitaría para confirmar el diagnóstico en este momento?

1. Un cateterismo de senos petrosos.
2. Una gammagrafía con somatostatina marcada (Octreoscan).
3. Una gammagrafía con Sesta-MIBI.
4. Una ecografía abdominal.
5. Una TC de suprarrenales.

73. Una estudiante de 22 años sin antecedentes patológicos ni uso de medicamentos salvo anovulatorios acude a Urgencias por deterioro del estado general y necesidad de respirar profundamente. Refiere haber perdido peso en los 2-3 últimos días, polidipsia, poliuria y náuseas. No tos ni sensación febril. Exploración: aspecto de gravedad, presión arterial 100/60 mmHg, respiración profunda y rápida (28 rpm), nivel de conciencia conservado, sequedad de mucosas. No fiebre. Analítica: glucemia 420 mg/dL, Na+ 131 mEq/L, K+ normal, pH 7,08, bicarbonato 8 mEq/L y cetonuria (+++). ¿Qué respuesta le parece más correcta?.

1. Debut de una diabetes mellitus tipo 2, con disnea probablemente por neumonía o tromboembolismo, ya que toma anovulatorios.
2. Es una cetoacidosis diabética. Hay que tratar con insulina endovenosa, sueroterapia, medidas generales y buscar causa precipitante.
3. Debut de diabetes tipo 1 con cetoacidosis. Tratar con bicarbonato y tras corregir la acidosis, añadir insulina endovenosa.
4. Parece una cetoacidosis diabética, pero podría ser alcohólica. Se debe determinar la alcoholemia antes de iniciar tratamiento con insulina.
5. Tratar con insulina rápida subcutánea, sueroterapia y pedirle que beba líquidos en abundancia.

74. En la patogenia de la cetoacidosis diabética.

1. Es deteminante el aumento del umbral renal de glucosa.
2. Existe una menor lipólisis.
3. Existe una reducción en la producción de acetoacetato hepático.
4. Aumenta el aporte de ácidos grasos libres al hígado.
5. Existe una reducción en los niveles de las hormonas de contra regulación.

75. La neoplasia endocrina mútiple (MEN) tipo I, o síndrome de Wermer asocia:

1. Tumores hipofisarios, hiperparatiroidismo y síndrome de Zollinger-Ellison.
2. Hiperparatiroidismo, feocromocitoma y carcinoma medular de tiroides.
3. Hiperparatiroidismo, cáncer microcítico de pulmón y tumor carcinoide.
4. Insulinoma, tumor de células claras renal y hepatocarcinoma.
5. Carcinoma medular de tiroides, insulinoma y glioblastoma.

76. Niña de 14 años que consulta por disminución del crecimiento desde hace 2-3 años previamente normal (aporta datos) y que las demás niñas de su edad tienen un mayor desarrollo físico y sexual. Últimamente tiene cefaleas y problemas visuales que nota en clase y al estudiar. No ha tenido la menarquia ni polidipsia o poliuria. Padres con talla normal. Exploración: talla baja situada en -2,1 desviaciones estándar, proporciones corporales normales, poco vello pubiano y desarrollo mamario. La campimetría muestra hemianopsia parcial temporal izquierda. Edad ósea: retraso de 2 años. Analítica general normal. Gonadotrofinas (FSH y LH) y estradiol bajos. ¿Cuál le parece la respuesta más idónea?

1. La disminución del crecimiento y desarrollo sexual, edad ósea retrasada, cefalea y alteración visual sugieren déficit hormonal y compromiso del quiasma óptico.
2. Al ser una niña en edad puberal, lo más probable es que su disminución de crecimiento y retraso sexual sean debidos a un síndrome de Turner.

3. No debe tener un tumor hipotalámico por la ausencia de poliuria y polidipsia. Seguramente tenga retraso constitucional y su problema visual sea de refracción.
4. Un déficit de hormona de crecimiento puede explicar el retraso del desarrollo y estradiol bajo. Valorar si precisa gafas, por sus cefaleas y alteraciones visuales.
5. Podría tener un craneofaringioma, pero sería raro que no hubiera dado síntomas antes. Además, no justificaría las gonadotrofinas y estradiol bajos.

77. Chico de 15 años que presenta dolor intenso en pierna derecha mientras descendía por una escalera. Se realiza una radiografía que muestra una fractura en peroné derecho. En la historia clínica realizada destaca la presencia de fracturas previas en ausencia de traumatismo intenso. La exploración física es normal. El estudio de metabolismo fosfocálcico realizado no muestra alteraciones. La densitometría presenta los siguientes datos T-score en columna lumbar -1.2 y T-score en cadera total -0.8. El diagnóstico más probable es:

1. Osteoporosis idiopática del varón.
2. Síndrome de Marfan.
3. Osteomalacia.
4. Osteogénesis imperfecta.
5. Síndrome de Ehlers-Danlos.

78. Ante un paciente con una cirugía abdominal urgente usted tiene su informe de quirófano en el cual nos señalan que se ha realizado una resección de todo el duodeno y del tercio proximal del yeyuno manteniendo íntegros el estómago y todo el ileon así como los dos tercios distales del yeyuno. En el seguimiento nutricional del paciente, ¿qué vitamina o mineral presentará con menos probabilidad una disminución de su absorción y por tanto no produciría manifestaciones clínicas secundarias a su déficit?

1. Vitamina B12.
2. Calcio.
3. Hierro.
4. Magnesio.
5. Ácido fólico.

79. Un paciente de 65 años, que como únicos antecedentes médicos padece hipertensión arterial y es exfumador desde hace 10 años, acude a revisión. Se encuentra asintomático y su exploración es normal, índice de masa corporal 28 Kg/m2 y presenta con medicación hipotensora TA 130/80 mmHg. Sus valores analíticos basales son: glucemia 120 mg/dl, HbA1c 7.4%, LDLc 135mg/dl, HDLc 40 mg/dl. Considera respecto al tratamiento de los niveles de lípidos que:

1. Por tener menos de dos factores de riesgo no precisa tratamiento hipolipemiante.
2. Por ser prevención primaria y tener menos de dos factores de riesgo, no requiere tratamiento farmacológico hasta que alcance valores de LDLc >190 mg/dl.
3. Debería estudiarse si cumple criterios de diabetes mellitus tipo 2. Mientras tanto sólo precisa modificación de los cambios de vida y no tratamiento hipolipemiante.
4. Por padecer una diabetes mellitus tipo 2 y tener tres factores de riesgo, precisa tratamiento hipolipemiante.
5. Por tener tres factores de riesgo, aunque pueda padecer o no diabetes mellitus tipo 2, precisa tratamiento hipolipemiante.

80. Que etiología habría que suponer ante una anemia de 5 gr/dl de Hb, VCM de 125 fl, reticulocitos de 2 por mil, LDH 5 veces superior al límite normal e hiperbilirrubinemia no conjugada.

1. Anemia de los trastornos crónicos.
2. Anemia hemolítica.
3. Talasemia.
4. Enfermedad de Wilson.
5. Anemia por carencia de vitamina B12.

81. Un paciente de 74 años de edad es diagnosticado de leucemia linfática crónica B estadio IIB de RAI-BINNET. Tras recibir 6 ciclos de fludarabina, presenta astenia importante y palidez de la piel y mucosas. En la analítica destaca: leucocitos 5600/uL con fórmula normal, hemoglobina 3 gr/dl y plaquetas 250000/uL. Reticulocitos 0%. Niveles normales de LDH y test de Coombs directo negativo. El diagnóstico más probable es:

1. Progresión de la enfermedad a leucemia prolinfocítica B.
2. Anemia hemolítica autoinmune.
3. Síndrome de Richter.
4. Aplasia pura de células rojas.
5. Síndrome de lisis tumoral.

82. En cuál de las siguientes circunstancias está indicada la transfusión de unidades de plaquetas en un paciente con púrpura trombocitopénica idiopática (PTI)

1. 11.000 plaquetas/mm3, melenas, Hb 10 g/dL, VCM 85 fl, TA 85/60 mmHg, FC 115 lpm.
2. 7.000 plaquetas/mm3, púrpura en extremidades inferiores, Hb 13 g/dl, FC 90 lpm, TA 150/85 mmHg.
3. 5.000 plaquetas/mm3, Hb 12 g/dl, VCM 85 fl, TA 120/60 mmHg, FC 80 lpm.
4. 80.000 plaquetas/mm3, Hb 8,5 g/dl, VCM 71 fl, FC 85 lpm, TA 110/60 mmHg.
5. 50.000 plaquetas/mm3, epistaxis, Hb 13 g/dl, TA 130/60 mmHg, FC 70 lpm.

83. La hipogammaglobulinemia es un hallazgo frecuente en los enfermos con:

1. Linfoma de Hodgkin.
2. Leucemia linfática crónica.
3. Linfoma de células grandes.
4. Tricoleucemia.
5. Linfoma folicular.

84. Paciente con los siguientes parámetros en sangre periférica: Hb 10 5 gr/dl, leucocitos 11.000/ul con 40% segmentados, 10% cayados, 5% metamielocitos, 4% mielocitos, 1% eosinófilos y 1% basófilos. Normoblastos 5%. Plaquetas 300.000/ul. Morfología de serie roja en sangre: aniso-poiquilocitosis y dacriocitos. En la exploración se palpa esplenomegalia de 12 cm bajo reborde costal. ¿Qué diagnóstico, entre los siguientes, le sugieren estos datos?

1. Leucemia Mieloide Aguda tipo M6 (Eritroleucemia).
2. Trombocitemia Esencial.
3. Mielofibrosis Primaria.
4. Leucemia linfoblástica aguda.
5. Leucemia mielomonocítica crónica.

85. Un paciente de 69 años acude al servicio de urgencias por debilidad, fatiga y epistaxis de repetición. El hemograma muestra anemia (hemoglobina 8,5 g/dl), leucopenia (leucocitos 1200/mm3) y trombopenia (plaquetas 35000/mm3). ¿Cuál es el diagnóstico MENOS probable?

1. Aplasia medular.
2. Síndrome mielodisplásico.
3. Leucemia mieloblástica aguda.
4. Leucemia mieloide crónica.
5. Mielofibrosis.

86. Mujer de 25 años gestante de 9 semanas. Acude a Urgencias por presentar tumefacción de la pantorrilla izquierda de dos días de evolución. Eco-doppler venoso de miembros inferiores: ocupación de la vena poplítea femoral superficial y femoral profunda del miembro inferior izquierdo por material ecogénico con mala compresibilidad de dichos vasos. ¿Cuál sería el tratamiento más adecuado?

1. Heparina de bajo peso molecular solapada con dicumarínicos al menos los 5 primeros días, hasta obtener INR entre 2 y 3. Después, dicumarínicos solos.
2. Sólo heparina de bajo peso molecular mientras dure el embarazo, pasando a dicumarínicos tras el parto si es preciso prolongar el tratamiento.
3. Sólo dicumarínicos desde el principio.
4. Fibrinolisis con activador tisular del plasminógeno (tPA).
5. Los anticoagulantes están contraindicados en el embarazo. Sólo medias de compresión fuerte.

87. Mujer con historia personal y familiar de sangrado por mucosas. El estudio de coagulación presenta un tiempo de hemorragia y tiempo de tromboplastina parcial activado alargados. Actividad de protrombina del 100%. ¿Qué patología de la coagulación le sugieren estos datos?

1. Enfermedad de Von Willebrand.
2. Hemofilia A.
3. Déficit de factor XI.
4. Hemofilia B.
5. Déficit de factor VII.

88. Se trata de una mujer de 35 años que tiene una historia de 5 meses de evolución de poliartritis crónica simétrica que afecta a pequeñas y grandes articulaciones periféricas. Había sido vista previamente por un médico que le había diagnosticado una artritis reumatoide. Elija de las

siguientes respuestas que se refieren esta enfermedad la correcta:

1. Mas del 95% de los pacientes con artritis reumatoide tiene en su suero niveles elevados de factor reumatoide.
2. Las erosiones articulares en las articulaciones de las manos y pies en esta enfermedad comienzan a aparecer después de 5 años de evolución.
3. El tratamiento estándar en esta paciente debe incluir farmacos modificadores de la enfermedad, de preferencia metotrexato.
4. La mortalidad por enfermedad cardiovascular en estos pacientes esta disminuída.
5. La mortalidad por cánceres sólidos y linfomas en estos pacientes está disminuída.

89. Un varón de 80 años, diabético de años de evolución, acudió a consulta por rigidez de raquis de 10 años de evolución. En la anamnesis dirigida no refería dolor alguno. La exploración física evidenció una gran disminución de la flexo extensión, flexiones laterales y rotaciones del raquis cervical. El raquis dorsal y lumbar también estaban limitado. La radiología evidenció calcificaciones en la cara antero-lateral de los cuerpos vertebrales formando puentes óseos intervertebrales, que predominaban en lado derecho; el espacio discal estaba conservado. ¿Cúal es su diagnóstico?

1. Espondilitis anquilopoyética.
2. Artrosis de raquis.
3. Hiperostosis anquilosante vertebral de Forestier-Rotes.
4. Melorreostosis.
5. Mastocitosis.

90. Mujer de 25 años que presenta un cuadro de 2 meses de evolución de artritis simétrica en manos, erupción fotosensible, hipertensión arterial y febrícula. Analítica: hemograma con 3.500 leucocitos/mm3, plaquetas 85.000/mm3, creatinina y transaminasas normales. Anticuerpos antinucleares positivos 1/320, antiDNA nativo positivo e hipocomplementemia. ¿Cuál de las siguientes pruebas aportaría información más relevante para el manejo de este caso?

1. Radiografía de manos.
2. Determinación de anticuerpos antipéptido cíclico citrulinado.
3. Determinación de anticuerpos anti Sm.
4. Sistemático de orina.
5. Aspirado de médula ósea.

91. ¿Cuál de las siguientes afirmaciones NO es correcta en el tratamiento de la polimialgia reumática?

1. Se debe asegurar una ingesta adecuada de calcio y vitamina D debido al riesgo de osteoporosis esteroideas en los pacientes con edad avanzada.
2. El tratamiento de elección es 60 mg de prednisona al día durante una semana y bajar a un ritmo de 10 mgs por semana y suspender.
3. En algunos pacientes la utilización de fármacos como el metotrexate o la azatioprina pueda ayudar a reducir las necesidades de esteroides para el control de los síntomas.
4. La mayor parte de los síntomas desaparecen a las 48-72h de comenzar el tratamiento.
5. Las dosis de esteroides deben ser incrementadas en el caso de una reactivación de los síntomas y no por elevaciones de la velocidad de sedimentación.

92. Entre las siguientes medidas terapéuticas, ¿cúal cree usted que es la menos indicada en la fibromialgia?

1. Educación del paciente.
2. Actividad física aeróbica, adaptada a las capacidades del paciente.
3. Amitriptilina a bajas dosis.
4. Mórficos.
5. Analgésicos.

93. De las siguientes pruebas complementarias, ¿cuál indicaría en el caso de que un paciente afecto de una artritis reumatoide presentase un síndrome nefrótico?

1. Biopsia rectal.
2. Ecografía renovesical.
3. Pielografía iintravenosa.
4. Renograma isotópico.
5. Eco-Doppler renal.

94. Mujer de 53 años que presenta una fractura cerrada del radio distal tipo "Colles" y ha sido

tratada mediante reducción y colocación de yeso antebraquial. Como antecedentes relevantes no es fumadora y no tiene antecedentes de osteoporosis. Se obtuvo una reducción correcta y se ha optado por un tratamiento conservador. ¿Qué tiempo de inmovilización es el recomendado para una fractura de estas características?

1. Un tiempo máximo de 2 semanas.
2. Un tiempo máximo de 6 semanas.
3. Un tiempo máximo de 10 semanas.
4. Un tiempo máximo de 14 semanas.
5. Un tiempo máximo de 18 semanas.

95. ¿Cuál de las siguientes es la mejor opción de tratamiento en una necrosis avascular de cabeza femoral en la que no existe colapso de la superficie articular en el estudio radiológico?

1. Prótesis de superficie de cadera.
2. Prótesis total de cadera.
3. Prótesis bipolar de cadera.
4. Forage descompresivo.
5. Reparación del labrum y microfracturas de la zona de la lesión mediante artroscopia.

96. Una mujer de 35 años diagnosticada de Lupus Eritematoso Sistémico en tratamiento con corticoides a una dosis de 0.5 mg/kg/día durante varios meses, con buen control de la actividad inflamatoria, acude a la consulta por dolor contínuo en la rodilla de 3 semanas de evolución, de inicio brusco sin antecedente traumático. Aporta un examen radiográfico dentro de la normalidad. ¿Qué exploración complementaria entre los siguientes pediría a continuación?

1. Tomografía de rodilla.
2. Hemograma y formula leucocitaria, con Proteina C reactiva.
3. Recuento celular y bioquímica del líquido articular.
4. Cultivo del líquido articular.
5. Resonancia magnética.

97. ¿Cuál de las siguientes no es una indicación de tratamiento quirúrgico de una hernia discal lumbar?

1. Deterioro progresivo sensitivo.
2. Síndrome de cola de caballo.
3. Fracaso de tratamiento conservador más de 2 semanas.
4. Deterioro progresivo motor.
5. Cuadro de déficit motor asociado a trastorno del control esfinteriano.

98. Un hombre de 30 años sufre caída de una altura de 2 metros de pie. A su llegada a urgencias en camilla está consciente y orientado, con sondaje vesical con orina clara. Muestra tumefacción de talón izquierdo y hormigueos leves por cara anterior de muslo derecho y escroto así como disestesias en ambos pies. El paciente se despide del camillero con un apretón de manos con una palmada simultánea en el hombro. La rotación de los miembros inferiores en la camilla cogidos por los tobillos es indolora y la compresión de la pelvis es asintomática. A continuación:

1. Lo sentaremos en la camilla para poder explorar la columna cervical.
2. Remitiremos a radiología para realizar estudio de extremidades inferiores (pies, fémures y pelvis).
3. Palparemos el abdomen y lo rodaremos en bloque para palpar la columna toracolumbar.
4. Le colocaremos un collarín cervical y remitiremos a radiología para estudio de imagen de extremidades inferiores y columna cervical.
5. Solicitaremos una ecografía abdominal.

99. Hombre de 35 años. Antecedentes de epilepsia y adicción a drogas no parenterales. Ingresa en Urgencias tras ser encontrado comatoso en la calle. Al ingreso estuporoso, sin focalidad neurológica. Exploración cardiovascular normal. Tensión arterial 135/78 mm Hg. Dolor difuso a la compresión en miembros superior e inferior derechos, con pantorrilla derecha caliente y edematosa. Tras sondaje vesical se recuperan 200 mL de orina oscura. Analítica: hemoglobina 14,4 g/dl, 7.800 leucocitos/mm3, glucemia 68 mg/dl, urea 114 mg/dl, creatinina 4,4 mg/dl, úrico 9,9 mg/dl, calcio 7,0 mg/dl. Analítica de orina: densidad 1012, pH 5,5, proteinuria +, sedimento normal, sodio urinario 64 mmol/l. Ecografía renal normal. ¿A cuál de las siguientes pruebas o determinaciones analíticas le ve más utilidad inmediata para identificar la causa de la insuficiencia renal de este paciente?

1. Niveles de anticomiciales en sangre.
2. Nivel de creatinkinasa (CPK) en sangre.
3. Patrones de citolisis y colostasis hepática.

4. Hemocultivos seriados y urocultivo.
5. Estudio radiológico vascular, tanto de riñones como de miembro inferior derecho.

100. La insuficiencia renal crónica es una patología cada vez mas prevalente en nuestros pacientes. En las sociedades industrializadas la causa más frecuente es:

1. Diabetes mellitus.
2. Hipertensión arterial.
3. Glomerulonefritis.
4. Riñón quístico.
5. Infecciones urinarias de repetición.

101. En un paciente que presente Síndrome Nefrótico por Lesiones Mínimas (Cambios Mínimos) la inmunoflurescencia glomerular revela:

1. Depósito mesangial de IgA-IgG.
2. Depósito intracapilar de crioglobulinas mixtas tipo II.
3. Depósito lineal de IgG.
4. Es negativa.
5. Depósitos subepiteliales de inmunoglobulinas.

102. Paciente de 12 años que acude a urgencias por artralgia, dolor abdominal y hematuria macroscópica dos días después de haber sido diagnosticado de amigdalitis pultácea. A su ingreso la creatinina sérica es de 2 mg/dl. ¿Cuál es el diagnóstico más probable?

1. Nefropatía IgA.
2. Síndrome de Schoenlein Henoch.
3. Glomerulonefritis postinfecciosa.
4. Síndrome de Alport.
5. Glomerulonefritis membranosa.

103. Un paciente de 79 años y 70 Kg de peso con hipertensión arterial de 175/95 mmHg, así como antecedentes de infarto de miocardio e ictus cerebral presenta una creatinina de 1,9 mg/dl. Se inicia tratamiento con un inhibidor de la enzima de conversión de la angiotensina a dosis bajas. A los pocos días de inicio de tratamiento acude por dificultad para caminar y malestar general con tensión arterial de 150/90 mmHg. En la analítica se detecta creatinina de 6 mgr/dl y K+ de 7,8 mEq/l. Tras estabilizar y mejorar la situación del paciente que exploración realizaría de inicio para aclarar esta evolución:

1. Biopsia renal.
2. Cistografía para descartar patología obstructiva baja.
3. Estudio de microalbuminuria.
4. Pruebas de imagen dirigidas al estudio de existencia de patología arterial renal.
5. Determinación de aldosterona en plasma.

104. La acidosis metabólica con anion gap (hiato aniónico) aumentado puede ser producida por las todas las siguientes causas menos una. Señalela.

1. Cetoacidosis diabética.
2. Acidosis láctica.
3. Diarrea aguda.
4. Insuficiencia renal aguda.
5. Intoxicación por metanol.

105. ¿Cúal sería el diagnóstico más probable de un paciente de 35 años de edad que desde hace varias semanas presenta algún episodio aislado de hematuria leve, dolor en flanco de tipo cólico, polaquiuria y en el análisis de orina aparece piuria ácida con urocultivo negativo?

1. Cólico renal.
2. Tumor vesical.
3. Prostatitis aguda.
4. Tuberculosis urogenital.
5. Tumor del tracto urinario superior.

106. Un hombre de 78 años de edad consulta por presentar desde hace unas semanas pérdida de pequeñas cantidades de orina sin ningún tipo de aviso previo. No lo relaciona con ninguna posición corporal ni actividad concreta. No presenta fiebre ni disuria. De entre las potenciales causas de incontinencia urinaria, ¿cúal es la más probable en este caso?

1. Infección de vías urinarias.
2. Accidente vascular cerebral.
3. Hipertrofia de próstata.
4. Incontinencia de estrés.
5. Lesión del nervio pudendo.

107. En la relación con la nefrolitiasis señale la respuesta falsa:

1. Las litiasis de ácido úrico responden bien a la alcalinización de la orina.
2. La litotricia extracorpórea por ondas de choque es el método elegido para el tratamiento de la mayoría de los cálculos no expulsables, sobre todo, en los casos de pionefrosis.
3. La nefrolitiasis es la causa más frecuente de obstrucción urinaria en el varón joven.
4. Las litiasis de fosfato amónico-magnésico son radioopacas y frecuentemente constituyen un foco continuado de sepsis.
5. La eliminación de dos cálculos menores de 5 mm es espontánea en la mayoría de los casos.

108. La citología de orina es una prueba útil para el diagnóstico de:

1. Carcinoma vesical y tumor del tracto uninario superior.
2. Adenocarcinoma de próstata.
3. Hiperplasia benigna de próstata.
4. Tumor de testículo.
5. Hidrocele.

109. Paciente de 40 años de edad, fumador desde los 18 años y sin antecedentes patológicos de interés. Consulta por cuadro de 24 horas de evolución de escalofríos, fiebre termometrada de 39ºC y tos con expectoración. La radiografia simple de tórax pone de manifiesto un aumento de densidad con patrón alveolar en el lóbulo superior derecho y el paciente es diagnosticado de neumonía adquirida en la comunidad. ¿Cuál es el agente etiológico más frecuente y por lo tanto de obligada cobertura al elegir el tratamiento antibiotico empírico?

1. Mycoplasma pneumoniae.
2. Chlamydia pneumoniae.
3. Streptococcus pneumoniae.
4. Legionella pneumophila serogrupo 1.
5. Haemophilus influenzae.

110. Mujer de 71 años con antecedentes de artritis reumatoide en tratamiento con sulfasalazina 1 gr/8h, prednisona 15 mg/d y etanercept 25 mg veces/semana. Acude a urgencias por clínica de 72h compatible con herpes zoster facial afectando a hemifacies derecha incluyendo pabellon auricular, respetando frente y quemosis conjuntival. ¿Cúal sería el tratamiento adecuado?

1. Tratamiento sintomático del dolor únicamente.
2. Tratamiento tópico con aciclovir.
3. Tratamiento ambulatorio con aciclovir, valaciclovir o famciclovir oral.
4. Ingreso hospitalario y tratamiento con aciclovir o famciclovir.
5. Inmuglobulina parenteral y vacunación.

111. Un paciente inmunodeficiente que presenta en la radiografía de tórax/TC una neumonía con el signo del halo menisco o contorno semilunar sugiere infección por:

1. Staphylococcus aureus.
2. Streptococcus pneumoniae.
3. Candida albicans.
4. Pseudomonas aeruginosa.
5. Aspergillus fumigatus.

112. Un hombre de 68 años es evaluado por presentar fiebre, pérdida de peso y disnea de esfuerzo. La exploración física revela un nuevo soplo diastólico aórtico y estigmas de embolismos periféricos. El ecocardiograma muestra una vegetación de 1 cm en la válvula aórtica y en dos de dos hemocultivos, se aisla Streptococcus bovis sensible a penicilina. Tras iniciar tratamiento de endocarditis, ¿cúal de las siguientes exploraciones nos podría ayudar en el diagnóstico?

1. Prueba de tolerancia a la glucosa.
2. Radiografía de tórax.
3. Endoscopia digestiva alta.
4. Colonoscopia.
5. Ecografía abdominal.

113. Un paciente acude al Servicio de Urgencias con fiebre sin focalidad de 24 horas de evolución, hipotensión e impresión de gravedad. Sufrió una esplenectomía dos años antes para estadificación de enfermedad de Hodgkin. ¿Qué microorganismo se implica con mayor frecuencia en este cuadro?

1. Streptococcus pneumoniae.

2. Pseudomonas aeruginosa.
3. Salmonella no typhi.
4. Pneumocystis jiroveci.
5. Streptococcus viridans.

114. Una mujer de 40 años ingresa en el servicio de urgencias con fiebre de 38ºC y dolor lumbar derecho. En la analítica destacan 25.000 leucocitos/mm3 con desviación a la izquierda y en la ecografía abdominal se evidencia una litiasis coraliforme. Al realizar un urocultivo ¿cuál es el microorganismo que esperamos encontrar?

1. Escherichia coli.
2. Enterococcus faecalis.
3. Salmonella typhi.
4. Candida albicans.
5. Proteus mirabilis.

115. Un hombre de 32 años, adicto a drogas por vía parenteral y que ha salido recientemente de la cárcel, tiene una prueba cutánea con derivado proteico purificado (PPD), con 10 mm de induración. Hace un año, el PPD fue negativo, actualmente está asintomático, la serología de VIH es negativa y su radiografía de tórax es normal. ¿Qué actitud entre las siguientes le parece más adecuada?

1. No realizar tratamiento y control anual de radiografía de tórax.
2. Cultivos de esputo inducidos para micobacterias y tratar sólo si son positivos.
3. Isoniazida diaria durante 9 meses.
4. Tratamiento con 4 drogas durante 4 meses.
5. Tratamiento con rifampicina y pirazinamida durante 2 meses.

116. Con respecto a la transmisión vertical materno-infantil del virus de la inmunodeficiencia humana, ¿cúal de las siguientes respuestas es la correcta?

1. No existe la transmisión madre-hijo del VIH.
2. El tratamiento antirretroviral durante la gestación disminuye la trasmisión del VIH al niño.
3. El VIH no se transmite a través de la leche materna.
4. El tratamiento antirretroviral al niño tras el parto está contraindicado.
5. Las mujeres gestantes con infección por el VIH no deben ser tratadas con antirretrovirales.

117. Una mujer de 32 años ha viajado a Cuba de donde ha llegado hace tres días. Al día siguiente de su regreso acude a su médico de cabecera por fiebre elevada, artromialgias intensas y cefalea que le había comenzado antes de iniciar el viaje de regreso y le prescribe paracetamol. Tres días más tarde y sin haber experimentado mejoría presenta por la mañana un exantema maculopapuloso pruriginoso generalizado que es más intenso en miembros inferiores en donde evoluciona a la formación de petequias por lo que acude a urgencias. En las exploraciones complementarias no se aprecian datos relevantes excepto las plaquetas 75.000/mm3 (hematocrito 36%, leucocitos 4.100 79% neutrófilos). ¿Cuál es el diagnóstico más probable?

1. Mononucleosis infecciosa.
2. Exantema alérgico.
3. Malaria por Plasmodium falciparum.
4. Fiebre tifoidea.
5. Dengue.

118. Paciente de 39 años de edad sin antecedentes familiares ni personales de interés. Consulta por un cuadro de un mes de evolución caracterizado por un síndrome constitucional acompañado de dolor en hipocondrio derecho y hemicráneo izquierdo. La exploración fisica pone de manifiesto una lesión dolorosa y dura en región parietal izquierda así como una hepatomegalia dolorosa. La radiografía simple de cráneo muestra una lesión lítica con efecto de masa en parietal izquierdo de unos 5 cm de diámetro y la ecografía abdominal varias lesiones ocupantes de espacio en hígado. ¿Cuál sería la primera exploración que realizaría?

1. Marcadores tumorales.
2. TC de cuerpo entero.
3. PET-TC.
4. Gastroscopia + colonoscopia.
5. Una PAAF.

119. Hombre de 59 años que durante su ingreso hospitalario se diagnostica de metástasis hepáticas de carcinoma de célula pequeña pulmonar. Se decide conjuntamente con Oncología su traslado para iniciar quimioterapia. El paciente no ha

explicitado en ningún momento su deseo de conocer su situación. ¿Cuál de las siguientes sería la mejor forma de iniciar la información por parte del médico?

1. "Mire, tenemos los resultados de las pruebas y a partir de este momento el Servicio de Oncología se hará cargo de su tratamiento ya que padece un carcinoma metastásico hepático".
2. "La causa de los síntomas que han motivado su ingreso es un quiste del hígado que se ha complicado y hay que valorar con otros especialistas cómo hacer un tratamiento definitivo".
3. "A pesar de que Ud. no ha manifestado nunca estar interesado por conocer el diagnóstico de su enfermedad, antes de trasladarlo al Servicio de Oncología debo informarle que tiene un cáncer de pulmón con metástasis en el hígado y va a requerir quimioterapia cuyos resultados no se podrán valorar de aquí a un tiempo".
4. Informar sólo a los familiares ya que el paciente nunca preguntó sobre su proceso.
5. "Si le parece bien hablamos del estado de su enfermedad...". "Con los exámenes practicados sabemos que tiene varios nódulos en el hígado, como quistes. En el análisis de la punción realizada aparecen unas células que sugieren un tumor maligno de procedencia pulmonar". "Este tipo de tumores responden a los tratamientos actuales con quimioterapia y por lo tanto le proponemos que el Servicio de Oncología, con el que ya hemos contactado, inicie esta pauta de inmediato".

120. En relación a la escala analgésica de la OMS señale la respuesta correcta:

1. Los AINES y el paracetamol están en el mismo escalón analgésico.
2. Los opioides mayores y menores forman parte del mismo escalón analgésico.
3. Cuando cambiamos de escalón analgésico se debe mantener el fármaco del escalón anterior.
4. El metamizol se corresponde con el tercer escalón.
5. Los opioides mayores se administran solamente por vía parenteral.

121. Por tercera vez en los últimos 6 meses un hombre de 84 años de edad con demencia avanzada ingresa en el hospital por neumonía aspirativa. Ha perdido 9,5 Kg en los últimos 10 meses. Tiene una úlcera por presión en sacro. No se comunica verbalmente, no deambula y es dependiente para todas las actividades básicas de la vida diaria. Su mujer cuida de él en casa y no quiere ingresar en residencia. Un estudio de la deglución indica que se atraganta con todo tipo de consistencias de los alimentos. El médico del hospital sugiere alimentación por sonda. La "Voluntad Vital Anticipada" del paciente establece que su mujer es la representante que debe tomar las decisiones respecto a su atención médica y que él no quiere medidas extraordinarias usadas para prolongar su vida incluyendo la nutrición artificial. ¿Cuál de las siguientes es la recomendación más apropiada para este paciente?

1. Colocar una sonda nasogástrica permanente y dar el alta a una residencia con cuidados especializados.
2. Colocar una sonda nasogástrica a medio plazo y dar el alta a una residencia con cuidados especializados hasta que se curen las escaras.
3. Dar el alta a una residencia con cuidados especializados hasta que curen las úlceras por presión.
4. Poner una sonda por gastrostomía y dar el alta a domicilio.
5. Dar el alta a domicilio con cuidados paliativos del área sanitaria.

122. Nos consultan para valorar a una mujer de 83 años que ha ingresado en el servicio de traumatología por una fractura de cadera hace 6 horas. Tiene antecedentes de hipertensión arterial, hiperlipemia, demencia moderada y vive en una residencia. Su tratamiento habitual es tiazida, atorvastatina, donepezilo, calcio y vitamina D. Antes de la fractura caminaba independientemente. Exploración: Paciente confusa. Pulso 90 lpm, frecuencia respiratoria 20 rpm, TA 170/88 mmHg, presión venosa yugular normal. La analítica y la radiografía de tórax son normales. El electrocardiograma muestra un ritmo sinusal sin alteraciones isquémicas. ¿Cuál de las siguientes es la actitud terapéutica más correcta?

1. Retrasar la cirugía hasta que haya desaparecido el cuadro confusional.
2. Retrasar la cirugía y realizar un ecocardiograma.
3. Retrasar la cirugía hasta un buen control de la tensión arterial.

4. Iniciar un betabloqueante y realizar la cirugía.
5. Realizar osteosíntesis cerrada, evitado en todo caso la implantación de prótesis.

123. Una mujer de 85 años consulta por cansancio y debilidad especialmente por las mañanas. A veces se encuentra inestable al caminar y tiene que sentarse para recuperar el equilibrio. En dos ocasiones ha tenido que sentarse para no caer pero niega síntomas de mareo. Tiene hipertensión arterial, incontinencia urinaria y artrosis. Su tratamiento es hidroclorotiazida (25 mg/d), oxibutinina (10 mg/d), lisinopril (10 mg/d), calcio (1500 mg/d) y paracetamol (3 gr/d). A la exploración destaca una tensión arterial de 115/70 mmHg, pulso 80 lpm. Sus movimientos son lentos. Tiene un temblor moderado en las manos. Puede levantarse de la silla lentamente pero sin necesidad de apoyarse en los brazos. Camina levemente inclinada hacia delante con poco balanceo de los brazos. Gira lentamente pero sin perder el equilibrio. No es capaz de mantenerse sobre un solo pie. ¿Cuál de las siguientes posibles actuaciones realizaría en primer lugar?

1. Valorar la agudeza visual.
2. Realizar una resonancia magnética.
3. Estudio con mesa basculante.
4. Medir la tensión arterial tumbada y levantada.
5. Intento terapéutico con L-dopa.

124. Hombre previamente sano de 54 años ingresado en el hospital por pérdida de peso, fiebre y mialgias de 15 días de duración. Las pruebas realizadas hasta el momento no habían aportado un diagnóstico definitivo. El paciente fallece bruscamente. ¿Cómo plantearía la solicitud de autopsia clínica a su familia?

1. Dirigiéndose al familiar con quien ha mantenido la información del proceso durante el ingreso y argumentando la mínima desfiguración del cadáver y la importante información que puede dar la autopsia para la familia y para los médicos que se encargaron de atenderlo en vida.
2. A toda la familia presente en ese momento argumentando datos que la autopsia puede dar de cara a posibles enfermedades hereditarias.
3. Dirigiéndose al familiar con quien ha mantenido la información del proceso durante el ingreso y argumentando la contribución al conocimiento científico.
4. Aduciendo, como principal razón, el derecho que les asiste de conocer el diagnóstico preciso no detectado en vida del paciente.
5. No solicitaría la autopsia ya que la rentabilidad sería, probablemente, poco relevante.

125. ¿Cuál de las siguientes afirmaciones es correcta con respecto al consentimiento informado?

1. Como norma general se realiza de forma oral y se prestará por escrito cuando se trate de procedimientos que supongan riesgos o inconvenientes de notoria y previsible repercusión negativa sobre la salud del paciente.
2. El consentimiento informado por representación será necesario sólo en el caso de menores de 18 años.
3. Es la obtención de un documento firmado por el paciente para dar su consentimiento para cualquier tratamiento o intervención médica sobre su persona.
4. Es un acto de buena práctica clínica pero en ningún caso exigible ni ética ni legalmente.
5. El principio bioético fundamental que subyace bajo la obtención el consentimiento informado es el de beneficencia.

126. En relación con las habilidades comunicativas de los médicos:

1. No pueden ser evaluadas con métodos objetivos.
2. Mejoran la adherencia de los pacientes a los tratamientos prescritos.
3. Se correlacionan con sus conocimientos científicos.
4. Se basan, exclusivamente, en la capacidad de comunicación oral.
5. Son importantes para la relación médico-paciente pero no para el trabajo en equipo.

127. Hombre de 45 años que consulta por episodios de cefalea acompañados de sudoración profusa y cifras de tension arterial elevadas (190/110 mmHg). La exploración es normal. La analítica muestra leucocitosis con desviación izquierda siendo elevados los niveles de metanefrinas plasmáticas y catecolaminas urinarias. En la TC abdominal se observa una masa suprarrenal

derecha. Indique qué fármaco emplearía en primer lugar para evitar la crisis hipertensiva asociada a la inducción anestésica:

1. Propanolol.
2. Furosemida.
3. Captopril.
4. Labetalol.
5. Fenoxibenzamina.

128. En relación al tratamiento del dolor agudo post-operatorio, señalar la Incorrecta:

1. Es importante la participación de la enfermería en un equipo interdisciplinar.
2. La escala analógica visual permite valorar la eficacia del tratamiento.
3. La mejor técnica es aquella que produce menores efectos secundarios.
4. El fármaco de referencia es el paracetamol.
5. La técnica de elección es la analgesia controlada por el propio paciente.

129. Ante un traumatismo de una extremidad con importante pérdida cutánea y exposición ósea, ¿cúal es el procedimiento reconstructivo más indicado?

1. Curas tópicas para conseguir crecimiento de tejido de granulación.
2. Colgajo.
3. Injerto parcial de piel.
4. Injerto total de piel.
5. Injertos obtenidos de cultivo de queratinocitos.

130. Ante una quemadura profunda circunferencial de tronco o extremidades ¿cúal es el tratamiento URGENTE de elección?

1. Iniciar tratamiento antibiótico.
2. Profilaxis antitetánica.
3. Desbridamento.
4. Desbridamiento e injertos.
5. Escarotomías longitudinales.

131. Una paciente de 14 años de edad en buen estado general presenta desde hace 4 días una erupción cutánea generalizada muy pruriginosa formada por placas eritemato-edematosas de entre 2 y 15 centímetros de diámetro sin descamación con tendencia a adquirir una morfología anular que individualmente desaparecen en menos de 24 horas. Las mucosas están respetadas. Su primera impresión diagnóstica sería:

1. Urticaria.
2. Rubeola.
3. Toxicodermia.
4. Shock tóxico estafilocócico.
5. Escabiosis.

132. Hombre de 62 años con antecedentes de hábito enólico importante, portador de virus de hepatitis C, sigue tratamiento con ibuprofeno por una tendinitis en hombro derecho, acude a su dermatólogo porque después de pasar 2 semanas de vacaciones en la playa observa la aparición de ampollas tensas en dorso de manos. A la exploración además de localización y ligera hipertricosis malar. El diagnóstico más probable es:

1. Epidermolisis ampollosa adquirida.
2. Porfiria cutánea tarda.
3. Reacción fototóxica.
4. Dermatitis de contacto.
5. Porfiria aguda intermitante.

133. Si un paciente refiere tener desde hace meses aumento del tamaño de la lengua, sin otras alteraciones de la misma provocando que se muerda constantemente, en qué enfermedad pensaría de las siguientes:

1. Parálisis del hipogloso.
2. Hipertiroidismo.
3. Mastocitosis.
4. Amiloidosis.
5. Granuloma facial.

134. ¿Cúal de las siguientes enfermedades sistémicas no se asocia con depósitos de materiales extraños en la córnea?

1. Hipercalcemia.
2. Gota.
3. Diabetes mellitus.
4. Cistinosis.
5. Enfermedad de Fabry.

135. En una uveítis anterior inespecífica (iritis), señale el medicamento de elección entre los que se enumeran a continuación:

1. Colirio de Pilocarpina 2%.
2. Colirio de Atropina 1%.
3. Colirio de Gentamicina 1%.
4. Colirio de Timolol 0,5%.
5. Colirio de Latanoprost 0,005%.

136. ¿Cúal es la exploración más importante a realizar a un anciano afecto de una pérdida brusca casi total de la visión en un ojo, con edema papilar en el fondo ocular?

1. RMN cerebral.
2. Arteriografía carotídea.
3. Medida de la presión arterial.
4. Determinación de la VSG.
5. Curva de glucemia.

137. Paciente de 64 años de edad, fumador y bebedor importante que refiere adenopatía yugulodigástrica derecha no dolorosa de crecimiento progresivo en los últimos dos meses cuya punción aspiración con aguja fina fue informada como carcinoma epidermoide. Cuál de las siguientes localizaciones es la más probable del tumor primario:

1. Cuero cabelludo.
2. Parótida.
3. Pulmón.
4. Esófago.
5. Laringe.

138. Ante un diagnóstico de carcinoma nasofaríngeo avanzado la terapéutica que inicialmente se debería recomendar comprende:

1. Quimiorradioterapia simultánea.
2. Quimioterapia de inducción seguida de cirugía y radioterapia.
3. Cirugía del tumor y disección cervical bilateral.
4. Quimioterapia paliativa.
5. Radioterapia paliativa.

139. Mujer de 60 años con diagnóstico de cáncer de mama tratado con cirugía y radioterapia hace 10 años. Actualmente con metástasis a nivel columna dorsal y articulación sacroilíaca por lo que durante los últimos dos años ha recibido tratamiento con ácido zoledrónico i.v. de forma mensual. Acude a la consulta por presentar exposición ósea de forma espontánea a nivel del hueso mandibular de aproximadamente 2 cm. No existen signos de infección aguda y la encía alrededor de la exposición ósea es estrictamente normal. El TC mandibular evidencia una zona de esclerosis ósea. ¿Cúal sería su diagnóstico?

1. Absceso odontógeno.
2. Osteonecrosis por bifosfonatos.
3. Osteorradionecrosis.
4. Raíz dental incluída.
5. Metástasis de carcinoma de mama.

140. Ante un paciente con mal estado general, fiebre (temperatura axilar 39.5ºC), tumefacción submandibular bilateral de seis días de evolución, dolor bucal y trismus, ¿cuál de las siguientes afirmaciones es correcta?

1. La primera probabilidad diagnóstica es de carcinoma de suelo de boca con metástasis cervicales bilaterales.
2. La prioridad terapéutica es garantizar la alimentación del paciente.
3. Nos encontramos casi con seguridad ante una mediastinitis.
4. Debemos considerar de forma prioritario el riesgo de obstrucción de la vía aérea.
5. Debemos realizar como primera medida diagnóstica una citología mediante punción aspiración con aguja fina.

141. Los factores de riesgo más importantes en la carcinogénesis del carcinoma oral de células escamosas (carcinoma epidermoide de la mucosa oral) son:

1. El consumo de alcohol y de tabaco.
2. La exposición a la luz solar y la dieta con abundante grasa.
3. La exposición a fibras de asbesto y al niquel.
4. Las dietas ricas en fibra e hidratos de carbono.
5. La infección por virus del herpes simple tipo 1 y virus de varicela-zoster.

142. ¿Cuál de las siguientes afirmaciones NO ES CIERTA para el trastorno bipolar?

1. Se presenta con la sucesión de fases depresivas y maníacas, aunque pueden presentarse intervalos de normalidad.
2. La TEC (terapia electroconvulsiva) es indicación terapéutica en el trastorno bipolar en casos de manía grave o resistente al tratamiento.
3. La herencia admitida en el trastorno bipolar es de tipo autosómico dominante con penetrancia incompleta.
4. El tratamiento del trastorno bipolar con carbonato de litio está indicado tanto en fase maníaca como para una terapéutica profiláctica.
5. La presencia de delirios excluye el diagnóstico de trastorno bipolar.

143. Señale cuál de las siguientes aseveraciones es correcta en relación con el suicidio en la esquizofrenia:

1. El porcentaje de personas con esquizofrenia que fallece por suicidio alcanza el 5%.
2. La presencia de deterioro cognoscitivo se asocia con un menor riesgo de suicidio.
3. El riesgo de suicidio es mayor en las personas de edad media con varios años de evolución de la enfermedad.
4. El riesgo de suicidio es mayor en mujeres.
5. El riesgo de suicidio es mayor en las personas procedentes de un estatus socio-económico bajo.

144. Un paciente de 36 años, oriundo de otra cultura que vive en España desde hace 4 años se presenta en una consulta de S.N. de Salud. Refiere presentar desde hace 10 meses sintomatología ansiosa y humor depresivo. Este cuadro interfiere moderadamente en su actividad cotidiana. No tiene antecendentes psiquiátricos previos. Dicha situación se produce a raíz del fallecimiento, en un accidente automovilístico, de un hemano mayor con quien se encontraba muy unido. Señalar cúal de los siguientes diagnósticos es el apropiado:

1. Depresión mayor.
2. Transtorno Bipolar II.
3. Trastorno de adaptación.
4. Distimia.
5. Ciclotimia.

145. Tras diagnosticar un trastorno déficit de atención e hiperactividad (TDAH) según criterios del DSM-IV y antes de iniciar tratamiento con psicoestimulantes la American Adademy of Child and Adolescent Psychiatry propone la realización de:

1. Electrocardiograma, electroencefalograma TAC, hemtimetría y bioquímica.
2. Exploracion física, tensión arterial, pulso, peso y talla.
3. Exploración física, tensión arterial, pulso y EKG.
4. Exploración física, pulso, hematimetría y bioquímica hemática.
5. Talla, peso, EKG y EEG.

146. Hombre 31 años sin antecedentes psiquiátricos. Acude a Urgencias refiriendo un episodio agudo de taquicardia, sudoración, opresión torácica, sensación de asfixia y mareo con inestabilidad. Asustado cree que puede estar sufriendo un infarto. Hace 2 días experimentó otro cuadro clínico igual que se autolimitó en unos 30-40 minutos. También explica que hace 1 semana ha roto su relación de pareja tras 8 años de convivencia. Descartada cualquier patología orgánica ¿qué diagnóstico psiquiátrico es el más adecuado?

1. Reacción de estrés post-traumático.
2. Trastorno agudo de personalidad dependiente.
3. Agorafobia.
4. Trastorno Depresivo.
5. Crisis de Angustia.

147. Mujer 58 años. Presenta desde hace semanas tristeza y desmotivación con lloros inmotivados. Pensamientos negativos sobre el futuro, preocupación por pequeños problemas, apatía general y abandono de sus actividades habituales. Los familiares explican que hace años sufrió algo parecido y le estuvieron dando unas pastillas que no recuerdan. Descartada cualquier patología orgánica ¿cual es, entre los siguientes, el tratamiento psicofarmacológico más adecuado?

1. Citalopram 20 mg/día

2. Risperidona 6 mg/día
3. Carbamazepina 600 mg/día
4. Diazepan 5 mg/noche
5. Metilfenidato 18 mg/día

148. ¿Cual de los siguientes trastornos no es necesario incluirlo en el diagnóstico diferencial de los transtornos de conducta alimentaria?

1. Trastorno psicótico.
2. Consumo de tóxicos.
3. Diabetes mellitus.
4. Hipotiroidismo.
5. Neoplasias de SNC.

149. Un hombre de 67 años acude a la consulta presentando un deterioro cognitivo progresivo y de rápida evolución (meses) que afecta preferentemente a las funciones corticales prefrontales (fluencia verbal, funciones ejecutivas) y parietales (función visual-constructiva). También destaca un déficit en la capacidad atencional, preservación de la capacidad mnésica, síntomas psicóticos que incluyen alucinaciones visuales y olfativas e ideas delirantes secundarias, síntomas extrapiramidales (parkinsonismo acinético) y neurovegetativos, alteraciones en la marcha y notable fluctuación de la gravedad de la clínica de un día para otro. El cuadro clínico sugiere:

1. Una demencia tipo Alzheimer.
2. Una demencia vascular.
3. Una demencia-SIDA.
4. Una demencia por cuerpos de Lewy.
5. Una demencia de Pick.

150. En la consulta de control de salud observamos las habilidades de un niño. La mamá nos dice que el niño sabe decir "mamá", "papá", "aua", "nene" y "caca". Comprobamos cómo sabe señalar las partes del cuerpo cuando su mamá le pregunta dónde están. La mamá nos cuenta que la obedece de inmediato cuando le dice que se siente para comer y que con señas y parloteo se hace entender casi siempre pero que no se enfada si no logra hacerse comprender.

¿Cuál de las siguientes edades sería la más compatible con el grado de desarrollo del niño?

1. 12 meses.
2. 15 meses.
3. 18 meses.
4. 21 meses.
5. 24 meses.

151. Niño de 28 días de vida, nacido a término. Antecedentes de embarazo y parto normales. Ha sido alimentado con lactancia materna desde el nacimiento. Consulta porque hace 8 días comenzó con vómitos, inicialmente esporádicos y desde hace 5 días, después de todas las tomas. Está permanentemente hambriento. Los vómitos son de contenido alimentario "a chorro". El abdomen, en la palpación, es blando y depresible, sin visceromoegalias. En los análisis destacaban, en la gasometría pH 7.49, bicarbonato 30 mEq/L, PCO2 53 mmHg, exceso de base +8mEq/L. Iones: Na 137 mEq/L, K 3.1 mEq/L, Cl 94 mEq/L.

Teniendo en cuenta el diagnóstico más probable en el cuadro clínico descrito. ¿Cuál es la prueba complementaria de elección para confirmar ese diagnóstico clínico?

1. Radiografía simple de abdomen.
2. pHmetría.
3. Ecografía abdominal.
4. Determinación de electrolitos en el sudor.
5. Esofagogastroscopia.

152. Niño de un año de edad cuya madre acaba de ser diagnosticada de tuberculosis pulmonar bacilífera, habiendo iniciado tratamiento correcto. El niño está asintomático con una exploración normal prueba de tuberculina (PT) negativa y RX de tórax normal. ¿Cuál sería la actitud a adoptar en el niño?

1. Sólo separarlo de la madre hasta que ésta concluya su tratamiento (al menos 6 meses).
2. Realizar una TC de alta resolución pulmonar y, si es normal, repetir la PT a las 8-12 semanas.
3. Quimioprofilaxis con isoniacida (INH), hasta que la baciloscopia de la madre sea negativa.
4. Quimioprofilaxis con INH, 6-9 meses. Nueva PT y RX tórax al finalizarlo, para decidir si concluir, o no, el tratamiento.
5. Quimioprofilaxis con INH, 8-12 semanas. Repetir PT. Si negativa cesar el tratamiento. Si positiva, realizar RX tórax, para decidir si hay o no enfermedad.

153. Niño de 6 años que viene a la consulta acompañado del monitor de un centro de acogida de nuestro barrio por tumoración dolorosa a la palpación de 3 cm de diámetro en zona occipital derecha del cuero cabelludo. Padece alopecia en dicha zona y 3 adenomegalias de consistencia bastante dura en región cervical posterior derecha. ¿Qué tratamiento sería el más adecuado?

1. Incisión y drenaje.
2. Mucipirona tópica.
3. Griseofulvina por vía oral.
4. Cefazolina intravenosa.
5. Ketoconazol tópico.

154. Un niño de 10 años es traído a urgencias porque desde hace 2 horas se le gira involuntariamente el cuello a la derecha asociando marcado dolor cervical en cada giro. La abuela, posteriormente, nos dice que está vomitando desde ayer, por lo que le dio un jarabe; ¿cuál sería la actitud terapéutica más acertada?

1. Inyectar un anticolinérgico intravenoso.
2. No tratar hasta no realizar en los días próximos un electroencefalograma.
3. No tratar hasta no saber en días próximos el resultado del cultivo del líquido cefalorraquídeo.
4. Llamar al psiquiatra de urgencias
5. Poner un antibiótico intravenoso tras obtener muestra de exudado faríngeo.

155. A un niño de 9 años, asistomático con soplo inocente, le realiza un E.C.G que documenta un Síndrome de Wolf-Parkinson-White. ¿Cuál de las siguientes afirmaciones es FALSA?

1. Necesita tratamiento de la insuficiencia Cardíaca.
2. Puede presentar crisis de taquicardia paroxística supraventricular.
3. La ecocardiografia 2D-Dopper descartará su asociación con la Enfermedad de Ebstein.
4. Es conveniente se la practique un E.C.G. de 24 horas (Holter) y una Ergometría.
5. En determinados pacientes la ablación de la vía accesoria con radiofrecuencia constituye la acción teapéutica.

156. Niña de 10 años que viene a revisión de salud. La exploración física es normal con un peso y una talla en el percentil 50 y TA 109/65. Un análisis de orina de rutina muestra una densidad específica de 1 035 pH 6 sangre 2+ sin proteínas. El sedimento urinario muestra de 5-10 hematíes por campo.

¿Cúal sería la conducta más apropiada a seguir?

1. Determinar creatinina y nitrógeno en sangre.
2. Derivar a la niña para la realización de una citoscopia.
3. Determinar anticuerpos antinucleares y complemento.
4. Volver a repetir el sedimento de orina en 15 días.
5. Realizar una tomografía axial computarizada abdominal.

157. Niño de 8 años de edad que refiere cojera de la extremidad inferior derecha, de presentación insidiosa y un mes de evolución. No existen antecedentes traumáticos ni signos constitucionales. A la exploración se evidencia restricción a la movilización pasiva de dicha extremidad, especialmente a la abducción y la rotación interna. De las siguientes afimaciones todas son ciertas EXCEPTO una:

1. Se aconseja la realización de una radiografía de caderas.
2. En la sinovitis transitoria el comienzo suele ser agudo.
3. En la enfermedad de Legg-Calvé-Perthes el pronóstico es peor cuanto menor es la edad de comienzo.
4. La causa puede ser un estado de hipercoagulabilidad.
5. La opción terapéutica variará dependiendo del grado de afectación.

158. En relación con la pubertad ¿cuál sería la respuesta verdadera?

1. En la gran mayoría de los casos el primer hecho indicativo de la puesta en marcha del desarrollo puberal en niñas lo constituye la aparición de vello pubiano.
2. El primer hecho indicativo de la puesta en marcha del desarrollo puberal en niños es la aparición del vello facial.
3. El brote de crecimiento en los niños se inicia cuando el volumen testicular es de 4 ml.

4. En las niñas la media de edad de presentación de la menarquia, en nuestro medio, tiene lugar a los 11 años y medio.
5. El brote de crecimiento de la pubertad en las niñas precede en muchos casos al desarrollo mamario.

159. Niña de 5 años, completamente asistomática, y que acude a la revisión habitual del pediatra. Consulta porque su madre fue operada de un tumor de tiroides y una abuela falleció hace 10 años por un feocromocitoma. La actitud terapéutica prioritaria que adoptaremos será:

1. Exploración física exhaustiva con control de la tensión arterial para valorar si el niño puede presentar alguna enfermedad familiar.
2. Análisis bioquímico con calcitonina. Si ésta es normal no es preciso más control a esta edad.
3. Seguimiento anual de los niveles de calcitonina con estimulación con pentagastrina y, si se eleva, indicar una tirodectomía profiláctica.
4. Estudio genético de la mutación del proto-oncogen RET c634, y si es positivo se realizará la tiroidectomía radical profiláctica a esta edad.
5. Estudio genético de la mutación proto-ongen RET c634, niveles de calcitonina y PAAF (punción aspiración con aguja fina) y si son positivas se realizará la tiroidectomía radical.

160. Niño de un año y medio que acude a la Urgencia por presentar un cuadro de dolor abdominal e ictericia. En la exploración se palpa una masa abdominal. Al realizar una ecografía se observa la presencia de un quiste de colédoco. ¿Qué actitud terapéutica adoptaremos?

1. Se realizará una punción percutánea para lavado peritoneal con objeto de comprobar que el quiste contiene bilis para dejar un drenaje que mejore el cuadro de dolor abdominal.
2. Se indicará una laparotomía exploradora y se procederá a una resección radical de toda la vía biliar para sustituirla por una asa de intestino.
3. Se indicará una laparotomía exploradora para drenar el quiste y cuando remita la dilatación se retirará el drenaje.
4. Se realizará una colangio-resonancia para delimitar el quiste y se indicará una laparotomía para la resección de quiste y anastomosis de la vía biliar.
5. Es necesario un estudio gammagráfico HIDA, para delimitar el quiste y poder realizar el drenaje percútaneo con seguridad.

161. Respecto a la profilaxis de la Eritroblastosis Fetal por Isoinmunización Rh de la madre con gammaglobulina anti-Rh ¿cuál de las siguientes afirmaciones es la verdadera?

1. Sin profilaxis la probabilidad de que una mujer Rh negativa con hijo Rh positivo se inmunice tras el primer parto es de 1 entre 1.000.
2. La dosis estándar de 250-300 microgramos de gammaglobulina anti-Rh es suficiente para todos los casos de riesgo de inmunización.
3. Hoy se preconiza administrar alrededor de las 28 semanas de edad gestacional una dosis de 250 microgramos de gammaglobulina anti-Rh a las embarazadas Rh negativas no inmunizadas, cuando el Rh del padre es positivo o desconocido.
4. La profilaxis postparto se debe administrar antes de que transcurran 7 días de la fecha del parto.
5. En caso de realizar una amniocentesis precoz a las mujeres Rh negativas no inmunizadas, antes de las 20 semanas de edad gestacional, no es necesario hacer profilaxis porque a esa edad todavía no se han manifestado los antígenos de los hematíes fetales.

162. Una gestante de 34 semanas de edad gestacional ingresa por urgencias con cefalea, escotomas visuales centelleantes y dolor epigástrico en barra. Su tensión arterial es de 170/110 mm Hg, tiene edemas y proteinuria 3+. En la analítica sanguínea el hematocrito, las plaquetas y las enzimas hepáticas son normales. ¿Que actitud recomendaría?

1. Tratamiento con sulfato de magnesio y después inducción del parto o cesárea si no reúne condiciones favorables para la inducción.
2. Inducción del parto.
3. Tratamiento con hidralazina y si se normaliza la tensión arterial continuar el embarazo hasta alcanzar las 36-37 semanas.
4. Cesárea inmediata.

5. Tratamiento con hidralazina, y con glucocorticoides para lograr la maduración pulmonar fetal y pasadas 24 horas inducir el parto.

163. Mujer de 30 años, sin hijos, que consulta por dismenorrea de varios años de evolución, aunque el dolor se ha intensificado en los últimos meses. En la exploración se detecta una tumoración en ovario derecho, con útero poco móvil y doloroso. Ovario izquierdo normal y doloroso. Por ecografia se visualiza una formación quística homogénea con endometrioma en ovario derecho de 7 cms de diámetro. ¿Cuál es el tratamiento indicado en esta paciente?

1. Anticonceptivos orales.
2. Quistectomía ovárica por laparoscopia.
3. Antiinflamatorios no esteroideos.
4. Análogos de la GnRH durante 3 meses.
5. Ooforectomía por laparoscopia.

164. Gestante de 32 semanas que acude a su consulta para el control de la gestación en visita programada. En el último mes ha ganado 4 Kg. de peso. Presenta edemas en miembros inferiores y una TA de 140/90 en ese momento y tras repetir la toma 30 minutos después. Realiza una ecografía en la que observa un feto con una biometría acorde con la amenorrea, placenta y líquido anmiótico normales. Cuál de las siguientes decisiones tomará a continuación.

1. Pautar tratamiento con alfametildopa.
2. Recomendar dieta hipocalórica y reducir ingesta de sal.
3. Diagnóstico de preeclampsia. Reposo y tratamiento antihipertensivo.
4. Dado que no existe patología, se debe continuar con los controles normales de la gestación.
5. Solicitar analítica de orina.

165. ¿Cuál de las siguientes no es una manifestación clínica característica de la endometriosis?

1. Hipermenorrea.
2. Dismenorrea.
3. Esterilidad primaria.
4. Dolor pélvico crónico.
5. Dispareunia.

166. Ante una mujer de 23 años que consulta por ciclos largos con baches amenorreicos de hasta 3 meses, acné facial y aumento del vello, la prueba complementaria que mejor nos orientará el diagnóstico será:

1. Ecografía transvaginal.
2. Test de estrógeno-gestágenos.
3. Determinación plasmática de FSH y LH.
4. Determinación plasmática de estradiol y progesterona.
5. Determinación plasmática de prolactina.

167. ¿Cuál de las siguientes no es una forma de presentación del cáncer de mama?

1. Eccema de areola-pezón.
2. Microcalcificaciones en mamografía.
3. Inflamación generalizada de la mama.
4. Adenopatía axilar.
5. Nódulo con imagen mamográfica de calcificación semilunar o en "cáscara de huevo".

168. Señale la afirmación correcta en la técnica de biopsia del ganglio centinela en cáncer de mama:

1. No se debe realizar en pacientes con ganglios palpables.
2. No evita la realización de una linfadenectomía axilar.
3. Se realiza mediante marcado con arpón de un ganglio axilar.
4. Sirve para detectar los ganglios axilares sanos.
5. Se realiza simultáneamente en ambas axilas.

169. En el estadiaje del carcinoma de endometrio ¿qué dos subtipos histológicos son considerados de peor pronóstico?

1. El adenocarcinoma endometrioide y el adenocarcinoma mucinoso.
2. El adenocarcinoma transicional y el adenocarcinoma papilar seroso.
3. El adenocarcinoma de células claras y el adenocarcinoma papilar seroso.
4. El adenocarcinoma mucinoso y el adenocarcinoma transicional.

5. El adenocarcinoma endometrioide y el adenocarcinoma de células claras.

170. Mujer de 17 años de edad que acude a la consulta por retraso en el inicio de la pubertad. Refiere ausencia de menarquia. En la exploración física destacan los siguientes hallazgos: talla 1.49 cm., cuello ancho, pezones mamarios muy separados, y mamas y vello púbico propios de la etapa I de Tanner. Señale cuál de las siguientes pruebas confirmará el diagnóstico con mayor probabilidad:

1. Hormona de crecimiento.
2. Resonancia magnética de cráneo.
3. Cariotipo.
4. Hormona folículoestimulante (FSH).
5. Hormona luteinizante (LH).

171. ¿Qué prueba diagnóstica se recomienda para el cribado anual del cáncer de endometrio en las mujeres postmenopáusicas asintomáticas?

1. Ninguna
2. Citología endometrial
3. Ecografía transvaginal
4. Biopsia endometrial por aspiración
5. Determinación en plasma del marcador tumoral CA 12.5

172. En un ensayo clínico que evalua la eficacia de un nuevo agonista dopaminérgico para el tratamiento de la enfermedad de Parkinson los investigadores concluyen que el nuevo fármaco es eficaz cuando en realidad no es mejor que el placebo. Han cometido:

1. Un error tipo I.
2. Un sesgo del observador.
3. Un sesgo de confusión.
4. Un error tipo II.
5. Un sesgo de clasificación.

173. Un estudio informa que la mediana de supervivencia de los pacientes después del diagnóstico de cierto tipo de cáncer es de 6 años. ¿Esto quiere decir que?

1. No hay ningún paciente que sobreviva menos de 6 años.
2. La mitad de los pacientes sobreviven aproximadamente 6 años.
3. El valor esperado del tiempo de supervivencia es 6 años.
4. No hay ningún paciente que sobreviva mas de 6 años.
5. La mitad de los pacientes sobreviven más de 6 años.

174. Un artículo de una revista científica, en el que se estudian factores pronósticos del fracaso de una intervención terapeútica para la lumbalgia, informa que uno de estos factores es que la duración del episodio sea superior a un año con un "odds ratio" de 2,0 y un intervalo de confianza al 95% de 1,3 a 2,3. ¿Cuál de las siguientes afirmaciones es FALSA?

1. La probabilidad de que el verdadero "odds ratio" esté comprendido 1.3 y 2.3 es 0,95.
2. Si se repitiera el estudio muchas veces, en un 95% de ellas se obtendría un "odds ratio" 1.3 y 2.3.
3. El intervalo de confianza está mal calculado, puesto que no está centrado en el "odds ratio".
4. La probabilidad de que fracase el tratamiento en un individuo cuyo episodio ha durado más de un año, es aproximadamente el doble que si la duración hubiera sido menor.
5. Como el intervalo de confianza no incluye el 1, la asociación entre duración del episodio y fracaso del tratamiento es estadísticamente significativa.

175. La técnica estadística que debe aplicarse para analizar la concordancia de dos observadores en la medición del volumen espiratorio forzado en el primer segundo (FEV1) es:

1. El coeficiente de correlación de Spearman.
2. El coeficiente de correlación intraclase.
3. La prueba de Kappa.
4. La prueba de Kappa ponderada.
5. El test de Cohen.

176. Para determinar la efectividad de un tratamiento quirúrgico comparando dos técnicas diferentes, el tipo de diseño que ofrece la mayor "evidencia científica" es:

1. Un estudio controlado aleatorizado de 50 pacientes.
2. Una serie de casos de un único centro con 475 pacientes.
3. Un estudio de cohortes de 50 pacientes.
4. Un estudio con casos y controles de 100 pacientes.
5. Los consejos dados por un panel de expertos mundiales en base a su experiencia personal.

177. Unos investigadores realizan un estudio con pacientes diabéticos provenientes de una unidad de diabetes hospitalaria. La aplicación de los resultados del estudio a pacientes de una consulta de medicina de familia puede ser errónea por un problema de:

1. Validez interna.
2. Validez externa.
3. Precisión.
4. Sesgo de clasificación.
5. Confusión.

178. ¿Cuál de las siguientes afirmaciones sobre los factores de confusión es correcta?

1. Sólo hay que controlarlos cuando son una variable intermedia en la cadena causal.
2. Pueden controlarse mediante enmascaramiento.
3. Pueden contralarse mediante emparejamiento.
4. No requieren control porque no modifican el efecto.
5. Sólo se pueden controlar recurriendo a técnicas estadísticas.

179. Se diseña un estudio para evaluar el efecto sobre la salud de la exposición a los teléfonos móviles en el que durante 10 años se sigue a una población inicialmente sana. ¿Qué tipo de diseño tiene este estudio?

1. Estudio de casos y controles.
2. Estudio de cohortes.
3. Estudio transversal.
4. Serie de casos.
5. Ensayo controlado.

180. En un estudio de seguimiento de 25.000 trabajadores durante 8 años se han encontrado 250 casos de una enfermedad. Queremos usar estos datos para analizar asociación de esta enfermedad con cierta predisposición genética cuyo diagnóstico es muy caro y no podemos realizarlo a todo el grupo de trabajadores sólo a 500 de ellos. El diseño que sería conveniente usar en este caso es:

1. Estudio transversal o de corte.
2. Estudio de cohortes.
3. Estudio de casos y controles anidado.
4. Estudio experimental.
5. Estudio ecológico.

181. Para analizar la posible relación entre la contaminación ambiental y un tipo de alergia se han medido los niveles medios de contaminación y la tasa de incidencia de dicha alergia en el último año en 250 ciudades europeas. Se encontró una correlación positiva entre los niveles medios de contaminación y la tasa de incidencia de la alergia estudiada. El diseño de este estudio se corresponde con:

1. Estudio transversal o de corte.
2. Estudio de cohortes.
3. Estudio de casos y controles anidado.
4. Estudio experimental.
5. Estudio ecológico.

182. Se desea estudiar la asociación de determinadas exposiciones con una enfermedad cuyo periodo de latencia es muy largo. En este caso el tipo de estudio más adecuado sería:

1. Estudio transversal o de corte.
2. Estudio prospectivo.
3. Estudio de casos y controles.
4. Estudio experimental.
5. Estudio de serie de casos.

183. Si desea leer críticamente un artículo sobre un ensayo clínico aleatorizado empleará la declaración:

1. CONSORT
2. QUOROM
3. PRISMA
4. STROBE

5. STARD

184. En un ensayo clínico se ha comparado la eficacia de un tratamiento con un nuevo medicamento frente al de referencia en la prevención secundaria del infarto de miocardio. La incidencia de infarto de miocardio a los tres años ha sido del 13% en el grupo tratado con el nuevo medicamento y del 15,5% en el grupo tratado con el de referencia. ¿Cuántos pacientes debería tratar durante 3 años con el nuevo medicamento para evitar un episodio de infarto de miocardio en comparación con el tratamiento de referencia?

1. 25 pacientes
2. 250 pacientes
3. 20 pacientes
4. 40 pacientes
5. 400 pacientes

185. En un ensayo clínico la comparabilidad de los grupos experimental y control la determina:

1. El doble ciego.
2. La aleatorización.
3. El tamaño de la muestra.
4. El análisis por intención de tratar.
5. El triple ciego.

186. En un ensayo clínico que compara un nuevo antiagregante frente al tratamiento habitual con ácido acetil salicílico en la prevención de infarto de miocardio (IAM) tras 2 años de tratamiento, se han obtenido los siguientes resultados:

Nuevo tratamiento: 25 IAM sobre 500 pacientes.

Tratamiento habitual: 50 IAM sobre 500 pacientes.

¿Cuál es la reducción absoluta de riesgo (RAR) que se consigue con el nuevo antiagregante?

1. 50%.
2. 25%.
3. 10%.
4. 100%.
5. 5 %.

187. En un ensayo clínico se pre-define que el fármaco experimental será no-inferior al fármaco control si el límite superior del intervalo de confianza (IC) del riesgo relativo (RR) para la variable principal (infarto de miocardio) no supera el 1,20 (Diferencia clínicamente relevante: 20% en términos relativos). La variable principal ocurre en un 52% de los pacientes en el grupo experimental y 68% en el grupo control (RR = 0,90; IC 95% = 0,69 a 1,18). Señale la respuesta FALSA:

1. El fármaco experimental no es superior al fármaco control en la reducción de la incidencia de infarto de miocardio en este estudio.
2. El fármaco control no es superior al fármaco experimental en la reducción de la incidencia de infarto de miocardio en este estudio.
3. No puede descartarse que el fármaco experimental produzca un aumento relativo del riesgo de infarto de miocardio de hasta un 18% con respecto al control.
4. El fármaco experimental es no-inferior al fármaco control bajo las condiciones del estudio.
5. Ambos tratamientos son equivalentes con un 95% de confianza.

188. ¿Cuál es el principal objetivo de los ensayos clínicos con medicamentos en fase I?

1. Evaluar la tolerabilidad de los medicamentos.
2. Evaluar la efectividad de los medicamentos.
3. Evaluar la eficiencia de los medicamentos.
4. Evaluar la eficacia de los medicamentos.
5. Evaluar las pautas de dosificación de los medicamentos.

189. La proporción de pacientes hipertensos correctamente identificados por una nueva prueba es del 85%. Este valor representa:

1. La especificidad.
2. El valor predictivo positivo.
3. La sensibilidad.
4. Los falsos negativos.
5. El valor predictivo negativo.

190. Un paciente se somete a una prueba de cribado para el diagnóstico precoz de una enfermedad neoplásica. En nuestra población dicha prueba tiene una sensibilidad del 98,2%, una especificidad del 94,7%, un valor predictivo positivo del

66,2% y un valor predictivo negativo del 99,8%. Si la prueba arroja un resultado alterado, ¿qué probabilidad tiene de NO padecer la enfermedad?

1. 98,2%.
2. 33,8%.
3. 99,8%.
4. 66,2%.
5. 5,3%.

191. Lla prevalencia de cáncer de cérvix en Inglaterra es tres veces superior a la de España. Si usamos el mismo test serológico de detección del virus del papiloma humano (VPH):

1. El valor predictivo positivo del test en Inglaterra será mayor que en España.
2. El valor predictivo positivo del test en Inglaterra será igual que en España.
3. El valor predictivo positivo del test en Inglaterra será menor que en España.
4. La validez interna de la prueba en Inglaterra será mayor que en España.
5. La validez interna de la prueba en Inglaterra será menor que en España.

192. En relación al modelo de gestión de la calidad total "European Foundation for Quality Management", más conocido por modelo EFQM, señale la respuesta correcta:

1. Se trata de un modelo de calidad total, que se basa en los 8 principios de la ISO 9001:2008.
2. Se trata de un enfoque holístico de la gestión para la mejora que permite a las organizaciones autoevaluarse en su camino hacia la excelencia, fomentar la comunicación efectiva dentro de la organización e integrar las iniciativas.
3. Se trata de un modelo de calidad que tiene por objetivo único la inspección de la calidad.
4. La aplicación del modelo EFQM de excelencia no requiere de la implicación de la Dirección del Hospital.
5. El modelo EFQM de excelencia tiene como herramienta de evaluación la ISO 9001: 2008 es una norma internacional para implantar un Sistema de Gestión de la Calidad en base a los procesos, que orienta la organización al cliente e introduce la mejora continua.

193. ¿En qué tipo de evaluación económica solamente se valoran los costes, sin que se evalúen los resultados clínicos obtenidos?

1. Análisis coste-beneficio.
2. Análisis de minimización de costes.
3. Análisis coste-efectividad.
4. Análisis coste-utilidad.
5. Estudios de coste de la enfermedad.

194. La eficiencia de una intervención o programa sanitario, viene definida por:

1. El cociente riesgo/beneficio.
2. El beneficio neto obtenido.
3. La relación entre los costes empleados y los resultados clínicos obtenidos.
4. La diferencia entre los costes necesarios para evitar los riesgos y los costes intrínsecos para obtener los beneficios terapéuticos.
5. El cociente entre los costes médicos directos y el grado de calidad de vida resultante de emplear cada alternativa terapéutica evaluada.

195. Respecto al meta-análisis de ensayos clínicos señale la respuesta CORRECTA:

1. La heterogeneidad de los estudios incluidos potencia la precisión y exactitud de los resultados agregados.
2. El sesgo de publicación consiste en publicar los estudios negativos para perjudicar a los promotores de los mismos.
3. Cuando los resultados de los ensayos son homogéneos es apropiado aplicar un modelo de efectos fijos.
4. Con los modelos de efectos aleatorios (al azar) los intervalos de confianza son más estrechos que con los modelos de efectos fijos.
5. Permite generar un estimador del efecto con intervalos de confianza habitualmente más amplios que los de cada estudio por separado.

196. Durante los últimos años, en los países desarrollados, se ha observado un descenso de la incidencia de meningitis e infecciones invasivas por neumococo. ¿Qué medida, de las enunciadas a continuación, ha sido más determinante?

1. Vacunación a los niños con vacuna conjugada antineumocócica (PCV7).
2. Vacunación a los adultos con vacuna conjugada antineumocócica (PCV7).
3. Vacunación a los niños con vacuna polisacárida polivalente antineumocócica.
4. Vacunación a los adultos con vacuna polisacárida polivalente antineumocócica (PPV23).
5. La mejora en las condiciones de vida y un mejor uso de antibióticos.

197. En un niño con una inmunodepresión severa por un cuadro linfoproliferativo. ¿Cuál de las siguientes vacunas estaría contraindicada?

1. Triple vírica (sarampión/rubeola/parotiditis).
2. Hepatitis B.
3. DTPa (difteria/tetanos/pertussis acelular).
4. Gripe.
5. Antineumocócica.

198. Un paciente con insuficiencia renal moderada (filtrado glomerular de 55 ml/min) es diagnósticado de tuberculosis pulmonar. ¿Cuál sería la actitud correcta respecto a la dosis de rifampicina a emplear en su tratamiento?

1. No es preciso modificar la dosis habitual.
2. Debe reducirse la dosis al 50% de la dosis habitual.
3. El periodo de tiempo interdosis debe duplicarse.
4. Esta contraindicada su utilización.
5. Debe reducirse la dosis a un tercio de la dosis habitual.

199. A una paciente embarazada se le quiere pautar un determinado fármaco, pero ante las dudas de su empleo durante la gestación se ve que dicho medicamento es considerado "categoría A" en la clasificación de seguridad de los fármacos durante el embarazo de la FDA (Food and Drug Administration). ¿Cómo debe considerarse el empleo de dicho medicamento durante la gestación?

1. Contraindicado de forma absoluta por claros riesgos para el feto.
2. Puede utilizarse pero limitando su utilización a periodos inferiores a 10 días.
3. Solo puede ser utilizado a partir de las 24 semanas de gestación.
4. Solo se aconseja su utilización reduciendo la dosis a la mitad de lo habitual.
5. Puede emplearse con seguridad durante toda la gestación.

200. Indique en cuál de los ejemplos que se citan a continuación el riesgo de resistencia cruzada entre los antibióticos que se mencionan y, por tanto, de fracaso del tratamiento es mayor:

1. Si ante el fracaso del tratamiento con amoxicilina se utiliza posteriormente la combinación amoxicilina/ácido clavulánico.
2. Si ante el fracaso del tratamiento con claritromicina se utiliza posteriormente clindamicina.
3. Si ante el fracaso del tratamiento con cloxacilina se utiliza posteriormente vancomicina.
4. Si ante el fracaso del tratamiento con clindamicina se utiliza posteriormente daptomicina.
5. Si ante el fracaso del tratamiento con penicilinas se utiliza posteriormente un antibiótico aminoglucósido.

201. De entre los siguientes hipnóticos, ¿cuál tiene una duración de efectos más corta?

1. Temazepam.
2. Flurazepam.
3. Zopiclona.
4. Triazolam.
5. Quazepam.

202. El fármaco inmunosupresor Tacrólimus es metabolizado principalmente por el citocromo P-430 (CYP3A4). ¿Cuál de los siguientes fármacos puede reducir la concentración de Tacrólimus en sangre, por una interacción a este nivel?:

1. Fenitoina
2. Cisaprida
3. Claritromicina
4. Itraconazol
5. Omeprazol

203. En relación con el término de Glomerulonefritis Rapidamente Progresiva señale la respuesta verdadera

1. Es un síndrome caracterizado por una pérrdida progresiva y rápida de la función renal asociada a una glomerulonefritis mesangial y daño tubulo-intersticial
2. Es un síndrome que cursa con pérdida progresiva y rápida de la función renal cuya principal característica es la presencia de semilunas en la biopsia renal
3. Es un sindrome que afecta a las arterias renales con presencia de microtrombos.
4. Es un síndrome cuya principal característica es la afectación glomerular con depósitos masivos de inmunocomplejos en arterias y glomérulos
5. Es un síndrome asociado a la presencia de anticuerpos antimembrana basal glomerular.

204. En un hombre de 41 años que acude a consulta por un nódulo en el lóbulo tiroideo derecho se ha realizado una punción-aspiración con aguja fina del nódulo. El análisis citológico de la muestra obtenida tras la punción podría permitirnos:

1. Distinguir entre un adenoma folicular y un carcinoma folicular mínimamente invasivo.
2. Identificar las áreas de invasión capsular y/o vascular características de un carcinoma folicular.
3. Reconocer la hiperplasia de células C asociada al cáncer medular familiar.
4. Distinguir entre un tumor de células de Hürthle y un adenoma folicular con oxifilia.
5. Identificar las características nucleares típicas de un carcinoma papilar.

205. Un hombre de 56 años diabético y con sobrepeso moderado presenta una discreta hepatomegalia. El enfermo indica que no es bebedor habitual, sólo excepcionalmente toma algo de vino. Una biopsia de hígado muestra acúmulos de vacuolas claras citoplásmicas en un 50 % de los hepatocitos. Focos inflamatorios múltiples con neutrófilos, degeneración hialina de Mallory y fibrosis alrededor de las vénulas hepáticas terminales. Señale la respuesta correcta en este caso:

1. Debe repetirse la biopsia para saber si los cambios son difusos
2. El diagnóstico es de una glucogenosis hepática asociada a la diabetes
3. Los cambios histológicos son irreversibles y acabarán producendo una cirrosis
4. La lesión está causada claramente por el alcohol a pesar de la negativa del enfermo
5. Es importante disminuir peso y controlar adecuadamente la diabetes para evitar el posible desarrollo de una cirrosis

206. Durante una colonoscopia se detecta un tumor de 5 cm localizado en colon derecho en un hombre de 48 años. No se han encontrado otras lesiones.

Su abuela materna también padeció un cancer de colon.

Las biopsias son superficiales y muestran un tumor pobremente diferenciado con abundantes células inflamatorias en el estroma que se diagnostica como un carcinoma de tipo medular.

1. La quimioterapia es el tratamiento de elección.
2. Puesto que la biopsia es superficial debe repetirse antes de proceder al tratamiento.
3. El pronóstico del tumor depende principalmente de su alto grado de anaplasia.
4. Es poco probable que este tumor se haya desarrollado sobre un adenoma previo.
5. Deben estudiarse la inestabilidad de microsatélites y los genes de reaparación de errores del DNA.

207. Mujer de 35 años de edad que acude a urgencias por presentar orina turbio-hemática y síndrome miccional agudo. El laboratorio de microbiología informa en la tinción de Gram de la orina de cocos gram positivos en cadenas. A las 24 horas el cultivo indica la presencia del microorganismo Enterococcus faecalis. Si no dispone de antibiograma ¿qué antibiótico administraría?

1. Estreptomicina
2. Cefuroxima
3. Colistina
4. Quinupristina-dalfopristina
5. Ampicilina

208. Indique cuál de los siguientes hongos es dimórfico y patógeno primario, por lo que puede causar enfermedad en personas previamente sanas.

1. Cryptococcus neoformans (Criptococosis).
2. Histoplasma capsulatum (Histoplasmosis).

3. Aspergilllus fumigatus (Aspergilosis invasiva).
4. Mucorales (Mucormicosis rinocerebral).
5. Alternaria alternata (Feohifomicosis).

209. Las tricomonas se transmiten por contacto directo, y no lo hacen a través de fómites, como toallas, artículos de aseo, etc. Esta característica es debida a que:

1. No forman quistes, por lo que no son viables en el medio exterior.
2. No afectan clínicamente la uretra del varón y por ello el inóculo es mínimo.
3. Son inmóviles y no alcanzan el cervix vaginal.
4. Son anaerobias estrictas y mueren por acción del oxígeno.
5. Carecen de cápsula, por lo que son poco resistentes.

210. Un paciente de 52 años ingresa en el Hospital por neumonía grave. Con tratamiento antibiótico adecuado mejora del cuadro respiratorio. Tras 4 días de estancia en planta se complica su evolución clínica por la aparición de un proceso diarreico grave. ¿Cúal sería el microorganismo más frecuentemente responsable de este cuadro?.

1. Salmonella entérica.
2. La propia bacteria causante de la neumonía que se ha hecho resistente al antibiótico.
3. Campylobacter jejuni.
4. Clorostridium difficile.
5. Yersinia enterocolitica.

211. Tras la infección, ¿qué plasmodios parásitos humanos persisten como hipnozoitos en el hígado y pueden causar recidivas?.

1. P. falciparum.
2. P. vivax y P. ovale.
3. P. malariae.
4. P. cynmology y P. knowlesi.
5. P. brasilianum.

212. Que moléculas o células del sistema inmunológico utilizaría en su fase más inicial la respuesta inmune de un individuo sano frente a un microorganismo que no le ha infectado previamente

1. Los anticuerpos IgG con alta afinidad para antígenos peptidoglucanos.
2. Los linfocitos TH2 de los ganglios linfáticos.
3. Los linfocitos T citotóxicos (CD3+CD8+).
4. Los receptores de tipo "toll" (TLR) de los fagocitos.
5. Las células T de memoria circulantes.

213. ¿A cúal de las siguientes situaciones conduce la selección positiva de los timocitos?.

1. Autotolerancia a proteínas propias.
2. Deleción clonal.
3. Autoinmunidad frente a proteínas propias.
4. Restricción por móleculas de histocompatibilidad propias.
5. Inmunización frente a patógenos intracelulares.

214. La deplección selectiva de linfocitos T con anticuerpos monoclonales anti-CD3 fijadores de complemento es de utilidad en:

1. Prevención en ell rechazo de injertos alogénicos o histoincompatibles.
2. Inducción de inmunidad específica frente a infecciones virales.
3. Generación de células citotóxicas o asesinas naturales (NK, Natural Killer).
4. Inducción de inmunidad específica contra bacterias intracelulares.
5. Prevención de inmunodeficiencias adquiridas e innatas.

215. Señalar la respuesta FALSA sobre las características de una articulación sinovial

1. El cartílago articular hialino está formado fundamentalmente por colágeno
2. Los proteoglicanos de la matriz extracelular del cartílago hialino son macromoléculas formadas por proteínas y glicosaminoglicanos.
3. El condrocito vive en un medio acidótico e hipóxico y emplea la glucólisis anaerobia para producir energía.

4. Los sinoviocitos tipo A son similares a macrófagos, son fagocíticos.
5. Una entesis es la región donde un tendón, ligamento o cápsula articular se une directa o indirectamente al hueso

216. La poliespermia tras la fecundación se previene por:

1. La capacitación del espermatozoide
2. Corona radiata
3. La reacción acrosómica
4. La reacción cortical y de zona
5. La división celular

217. En condiciones de salud las células endoteliales vasculares dificultan la formación de trombos a través de la producción de las siguientes sustancias excepto:

1. Angiotensina II.
2. Prostaciclina.
3. Glucosaminoclucano de heparín-sulfato.
4. Trombomodulina.
5. Óxido nítrico.

218. Durante una intervención neuroquirúrgica la estimulación eléctrica cortical directa produjo un "movimiento de prensión de ambas manos". ¿Que área cortical estimulada eléctricamente produce esta respuesta?

1. Área motora primaria.
2. Área motora secundaria.
3. Área premotora.
4. Área motora suplementaria.
5. Área parietal de asociación.

219. Una mujer de 42 años con cáncer de mama presenta metástasis a nivel de los agujeros intervertebrales entre la 4º y 5º vértebras cervicales y entre la 4º y 5º vértebras torácicas. ¿Qué nervios espinales estarán lesionados?.

1. Cuarto nervio cervical y cuarto torácico
2. Quinto nervio cervical y quinto torácico
3. Cuarto nervio cervical y quinto torácico
4. Quinto nervio cervical y cuarto torácico
5. Tercer nervio cervical y cuarto torácico

220. La torsión del pie en posición de supinación y estando sobre una superficie irregular es una de las lesiones deportivas más frecuentes; en esta torsión suele producirse un sobreestiramiento o ruptura de alguno de los ligamentos de la articulación del tobillo. De los ligamentos citados a continuación uno de ellos es el lesionado con más frecuencia ¿Cuál es?

1. Ligamento colateral medial o deltoideo
2. Ligamento plantar largo
3. Ligamento calcáneo cuboideo plantar o plantar corto
4. Ligamento astrágalo escafoides (navicular) plantar
5. Ligamento colateral lateral

221. Sólo uno de los siguientes es un derivado de la cresta neural:

1. Cápsula suprarrenal.
2. Intestino.
3. Miocardio.
4. Cerebelo.
5. Huesos del cráneo.

222. Un albañil de 31 años acude al servicio de urgencias con una tenosinovitis producida por una herida penetrante. En la exploración se objetiva que la bolsa cubital está infectada con la consiguiente necrosis tendinosa. ¿Qué tendón se verá afectado?

1. Tendón del flexor cubital del carpo
2. Tendón del abductor largo del pulgar
3. Tendón del flexor profundo de los dedos
4. Tendón del flexor radial del carpo
5. Tendón del palmar largo

223. Una mujer (Consultante) de 31 años de edad y asintomática presenta gestación de 10 semanas según estudio ecográfico (primípara). Su hermano menor (caso índice) de 26 años está afecto de ataxia y diagnosticado genéticamente como portador heterocigoto de una mutación expansiva de 70 repeticiones CAG en el gen SCA3 (cromosoma 14). La Consultante se deriva a la

consulta de consejo genético donde se valora una posible biopsia de corion para estudiar el genotipo fetal. ¿Está indicado este procedimiento invasivo como diagnóstico pre-natal (DPN) en este caso?

1. Está indicado tras estudiar el genotipo de la Consultante y únicamente si éste es heterocigoto.
2. No está indicado, puesto que la ataxia SCA3 es de penetrancia completa y la Consultante está asintomática y por lo tanto no ha heredado la mutación.
3. Puede estar indicado en el siguiente embarazo, tras estudiar el genotipo del primer hijo y detectar la mutación en el mismo.
4. La ataxia SCA3 es de herencia recesiva, por lo que no existe riesgo apreciable de transmisión de la enfermedad y el DPN no está indicado.
5. Está indicado sea cual fuere el genotipo de la Consultante, pues la ataxia SCA3 es de herencia materna (transmitida por las mujeres).

224. Un hombre de 21 años es portador de una mutación (de etiología validada) en el gen MFN 2 (mitofusin 2 cromosoma 1p36.2). Recientes estudios sitúan tales mutaciones como la causa más frecuente de la enfermedad de Charcot-Marie-Tooth tipo 2A (CMT2A). El gen MFN2 determina la fusión entre las mitocondrias circunstancia importante de su fisiología y morfología. Acude a la consulta de consejo genético con su esposa en la que un reciente análisis ha descartado mutaciones en el citado gen MFN2. Ambos están asintomáticos. ¿Cuál es el riesgo de transmisión de la enfermedad?

1. No hay riesgo, porque el CMT2A es mayoritariamente de herencia recesiva y ambos padres han de ser portadores (la esposa no lo es) para poder transmitirla.
2. Al tratarse de un efecto sobre las mitocondrias, la enfermedad únicamente se transmitirá vía materna (herencia materna), por lo que no existe riesgo.
3. Al tratarse de una enfermedad de herencia autosómico dominante, el riesgo de tener un hijo afecto es del 50%.
4. El gen MFN2 está en el cromosoma 1, por lo que todos los hijos varones están exentos de riesgo, en cambio todas sus hijas serán portadoras.
5. No hay riesgo, puesto que la enfermedad no ha aparecido en el padre (penetrancia incompleta).

225. La variabilidad genética es una realidad que está siendo demostrada por los estudios del genoma humano. En relación con la misma, señale la respuesta correcta:

1. La variabilidad genética es superior en la raza humana que en los gorilas.
2. La principal causa de variabilidad genética está en el aumento de variantes en cadenas largas de DNA.
3. Las variaciones genéticas debidas a la modificación de un solo nucleótido (Single-nucleotide polymorphisms SNP) se concentran habitualmente en zonas geográficas específicas.
4. Los estudios genéticos más rentables y eficaces para estudiar la asociación de una variante genética con una enfermedad determinada se fundamentan en estudios de grupos étnicos concretos.
5. Los estudios del genoma humano utilizan frecuentemente el análisis de SNP.

226. Un paciente de 50 años con antecedentes de tabaquismo dislipemia y diabetes consulta por presentar desde hace 36 horas episodios repetidos de dolor torácico opresivo con sudoración. El último y más prolongado tuvo una duración de 45 minutos. El ECG muestra descenso persistente del ST de 2 mm en derivaciones DII DIII y aVF. Señale la afirmación más correcta: El tratamiento inicial debe incluir (salvo contraindicación):

1. Únicamente Aspirina
2. Aspirina , clopidogrel y heparina
3. Nifedipino, Aspirina y Clopidogrel
4. Fibrinolisis, Betabloqueantes y aspirina
5. Aspirina, clopidogrel, heparina y betabloqueantes

227. Una mujer de 78 años consulta por pérdida de visión aguda del ojo izquierdo. En las últimas 3 semanas ha presentado febrícula dolor en hombros cuello y caderas así como cefalea moderada. La funduscopia evidencia un disco óptico pálido y edematoso. La movilización de hombros y caderas produce dolor. No se observan alteraciones en la palpación de las arterias temporales.

Datos analíticos: hemoglobina 9,7 g/dL ferritina 450 ng/mL velocidad de sedimentación globular 115 mm/h. ¿Cuál es la acción inmediata más apropiada en esta paciente?

1. Solicitar una ecografía doppler de arterias temporales
2. Iniciar tratamiento con prednisona 60 mg al día y aspirina 100 mg al día
3. Iniciar tratamiento con prednisona 10 mg al día
4. Solicitar una biopsia de arteria temporal
5. Solicitar una resonancia nuclear magnética cerebral

228. Un paciente de 34 años de edad afecto de una tuberculosis miliar desarrolla somnolencia progresiva, ligera disminución de la diuresis, su presión arterial es de 152/82 mmHg, la natremia es de 112 mmol/l, la kaliemia de 4 mmol/l, la uricemia de 2,8 mg/dll, la creatinina sérica de 0,8 mg/dl, la natriuria de 90 mmol/l y la osmolalidad urinaria es de 544 mOsm/kg. Cúal de los siguientes diagnósticos es el correcto.

1. Polidipsia psicótica.
2. Fracaso renal agudo.
3. Insufiencia suprearrenal aguda.
4. Hipovolemia.
5. SIADH

229. ¿Cuál de las siguientes afirmaciones NO es correcta con respecto a la reanimación cardiopulmonar avanzada en el servicio de urgencias hospitalarias?

1. Aun en caso de asistolia debe intentarse desfibrilación como primera opción.
2. La energía inicial recomendada para desfibrilar con un desfibrilador bifásico es de 150-200 J y de 360 J con uno monofásico
3. La adrenalina continúa siendo la catecolamina de elección para el tratamiento de la parada cardiaca en todos los ritmos
4. La dosis de adrenalina por vía intratraqueal es de 3 mg diluida en al menos 10 ml de agua estéril.
5. En caso de que la fibrilación ventricular/taquicardia ventricular persista tras 3 choques, debe administrarse un bolo de 300 mg de amiodarona.

230. Embarazada de 37 semanas con antígeno de superficie del virus de la hepatitis B positivo. Consulta sobre la pauta a seguir con el recien nacido y si puede lactar. ¿Qué consejo le parece el adecado?

1. Administrar vacuna frente a hepatitis B nada más nacer. Lactancia artificial
2. Administrar vacuna e inmunoglobulinas al nacer. Lactancia materna a partir del mes
3. Imnunoglobulinas al nacer y lactancia artificial
4. Vacuna e inmunoglobulinas al nacer. Alimentación materna
5. Alimentación artificial y aislamiento durante 4 semanas

231. Paciente de 32 años con test de gestación positivo y amenorrea de 9 semanas. Consulta por hiperemesis gravídica de 6 días de evolución y metrorragia escasa de 3 horas de evolución. En la exploración se comprueba sangrado escaso de cavidad uterina y útero aumentado como gestación de 14 semanas. En el estudio ecográfico presenta imagen intrauterina en "copos de nieve" y ausencia de saco gestacional intraútero. La determinación de ß-HCG es de 110000 mUI/ml. Tras evacuación por succión y curetaje se diagnostica de mola hidatiforme completa. En el seguimiento posterior cual de las siguientes es cierta:

1. Tratamiento con metotrexate y ácido folínico semanales en cualquier caso.
2. Determinación semanal de ß-HCG durante un mes tras la normalidad de la misma. Después determinación mensual durante 1 año.
3. Realización de tomografía axial computarizada cerebral y torácica cada 3 meses durante 1 año.
4. Realización de radiografía simple de tórax cada 3 meses durante 1 año.
5. Determinación trimestral de ß-HCG, tras la normalidad de la misma, durante 1 año.

232. Mujer de 52 años que consulta por haber notado durante la semana previa coloración amarillenta de conjuntivas. No refiere conductas sexuales de riesgo ni antecedentes epidemiológicos de riesgo de hepatitis vírica. No consume alcohol ni fármacos hepatotóxicos. Relata historia de un año de evolución de prurito generalizado astenia sequedad de boca y ausencia de lagrimeo de causa no filiada. Resto de la anamnesis sin datos

patológicos. En la exploración física se observan lesiones de rascado ictericia conjuntival y hepatomegalia no dolorosa. Aporta analítica realizada en su empresa con los siguientes resultados patológicos: bilirrubina total 3 mg/dl fosfatasa alcalina 400 UI velocidad de sedimentación 40 mm a la primera hora. Indique cual sería la recomendación más acertada para establecer el diagnóstico etiológico del cuadro que presenta la paciente:

1. Anticuerpos antimitocondriales
2. Estudio del metabolismo del hierro
3. Estudio del metabolismo del cobre
4. Resonancia magnética hepática
5. Serología de virus B y virus C

233. Un paciente diagnósticado de asma bronquial que está siendo tratado con esteroides inhalados a dosis bajas (200 microgramos de budesonida cada 12 horas) y medicación de rescate (salbutamol a demanda) acude a control clínico periódico. El paciente refiere que en los últimos 3 meses no ha tenido agudizaciones y que utiliza el salbutamol una vez al día. Únicamente tiene disnea al subir cuestas y algunas noches duerme de forma irregular por la tos. ¿Cuál de las siguientes opciones terapéuticas se considera de elección?

1. Aumentar la dosis de corticoides inhalados a 800 microgramos/día
2. Añadir tiotropio
3. Mantener la misma pauta farmacológica
4. Cambiar a una terapia combinada con corticoides inhalados a dosis bajas y beta2-adrenérgicos de acción prolongada
5. Añadir antileucotrienos

234. Se ha diseñado un ensayo clínico controlado en el que se compara la eficacia de dos medicamentos y en el que la variable principal de medida implica inevitablemente una valoración subjetiva del paciente o de un evaluador. ¿Cuál de las siguientes estrategias utilizaría para minimizar el riesgo de sesgos en la medida de la variable principal de eficacia?

1. Enmascaramiento del tratamiento.
2. Aumento del tamaño muestral.
3. Asignación aleatorizada de los pacientes a los dos grupos de tratamiento.
4. Consentimiento informado.
5. Diseño cruzado.

235. Cual de las siguientes vías de administración tiene mayor metabolismo de primer paso?

1. Intravenosa.
2. Rectal.
3. Sublingual.
4. Intramuscular.
5. Subcutánea.

IMAGEN 1



IMAGEN 2

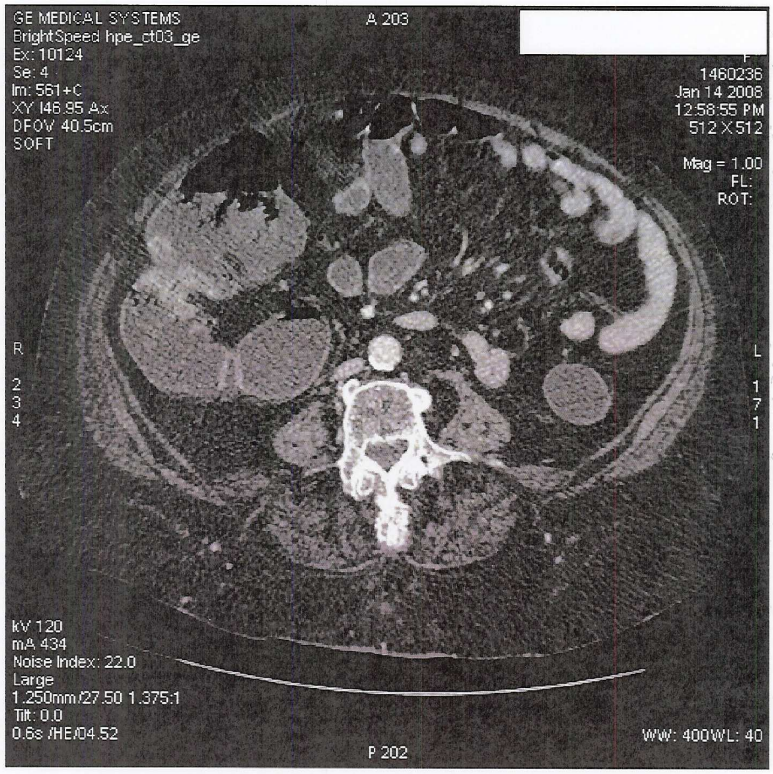

IMAGEN 3

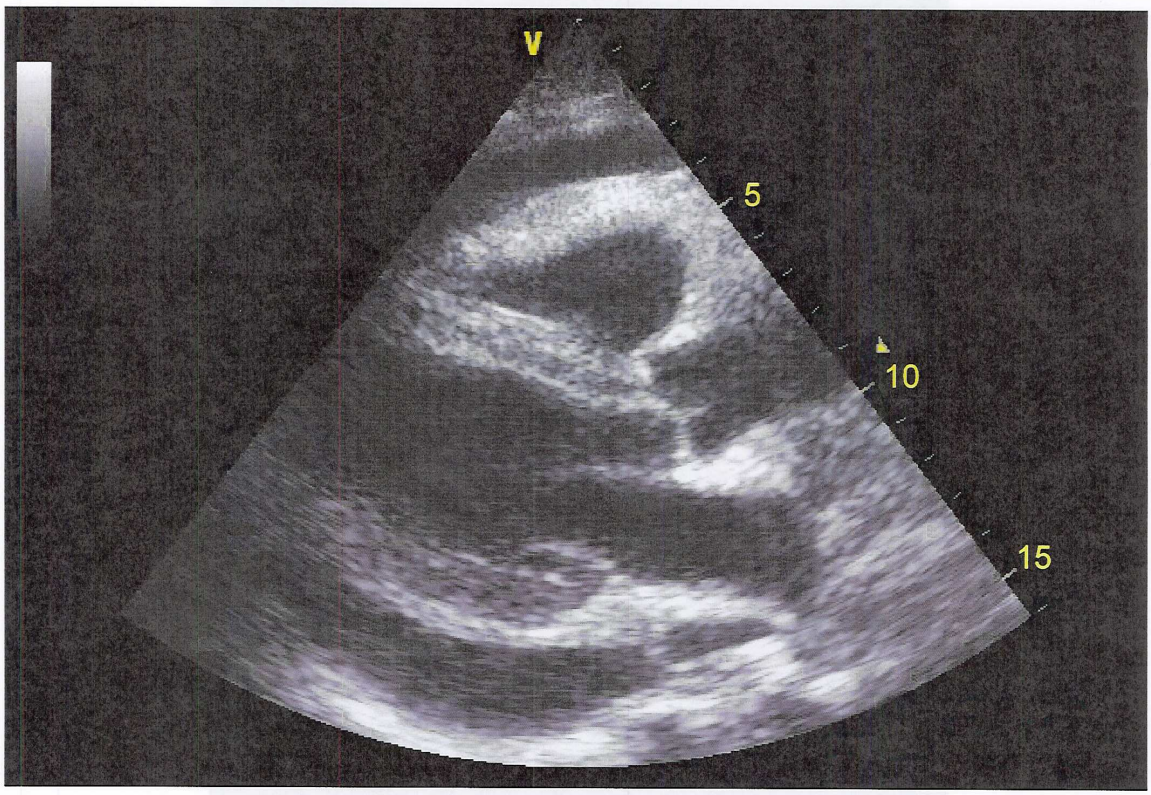

IMAGEN 4

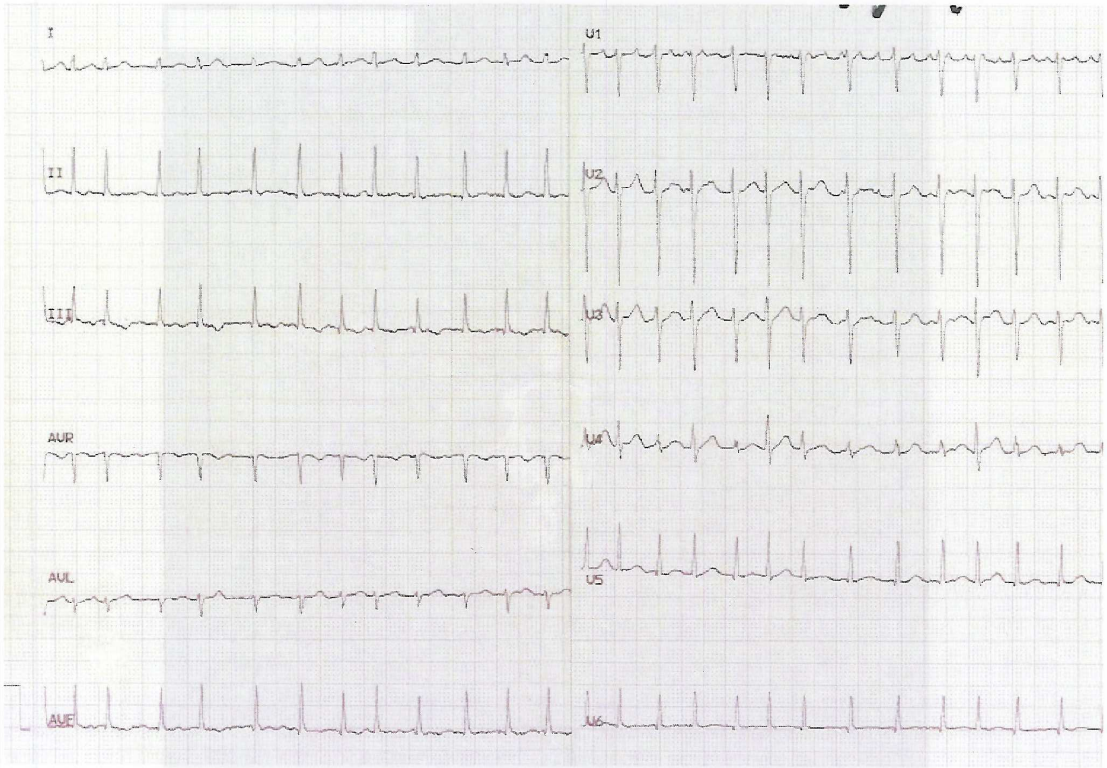

- 4 -

IMAGEN 5

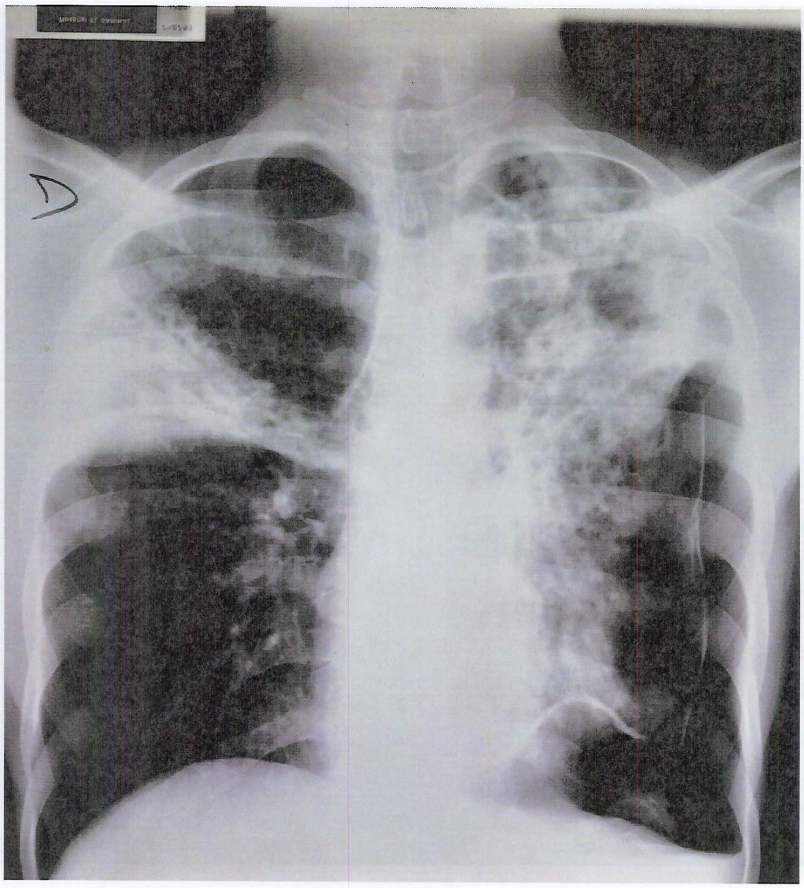

IMAGEN 6

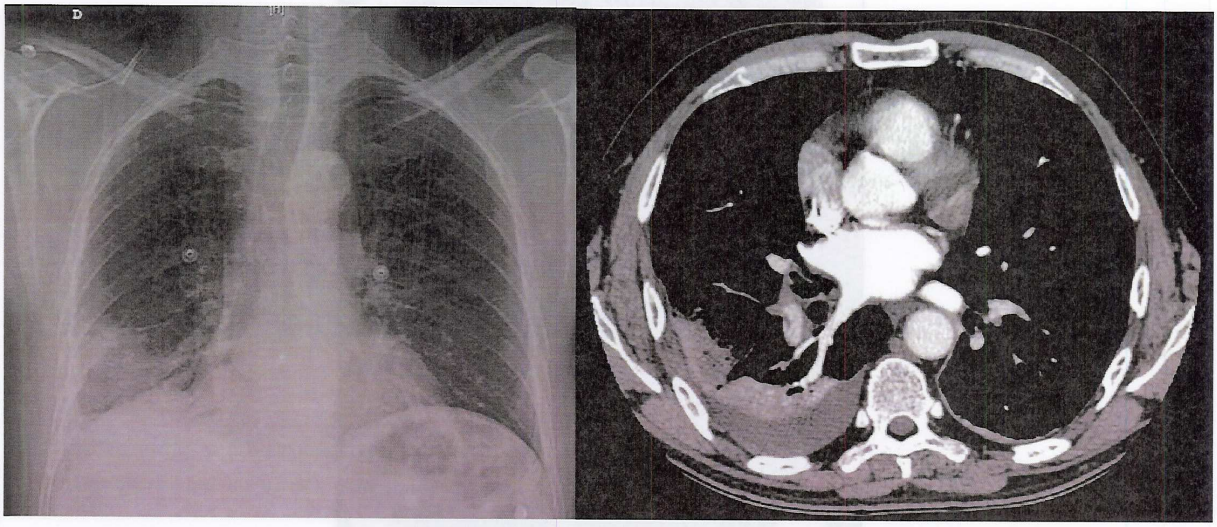

IMAGEN 7

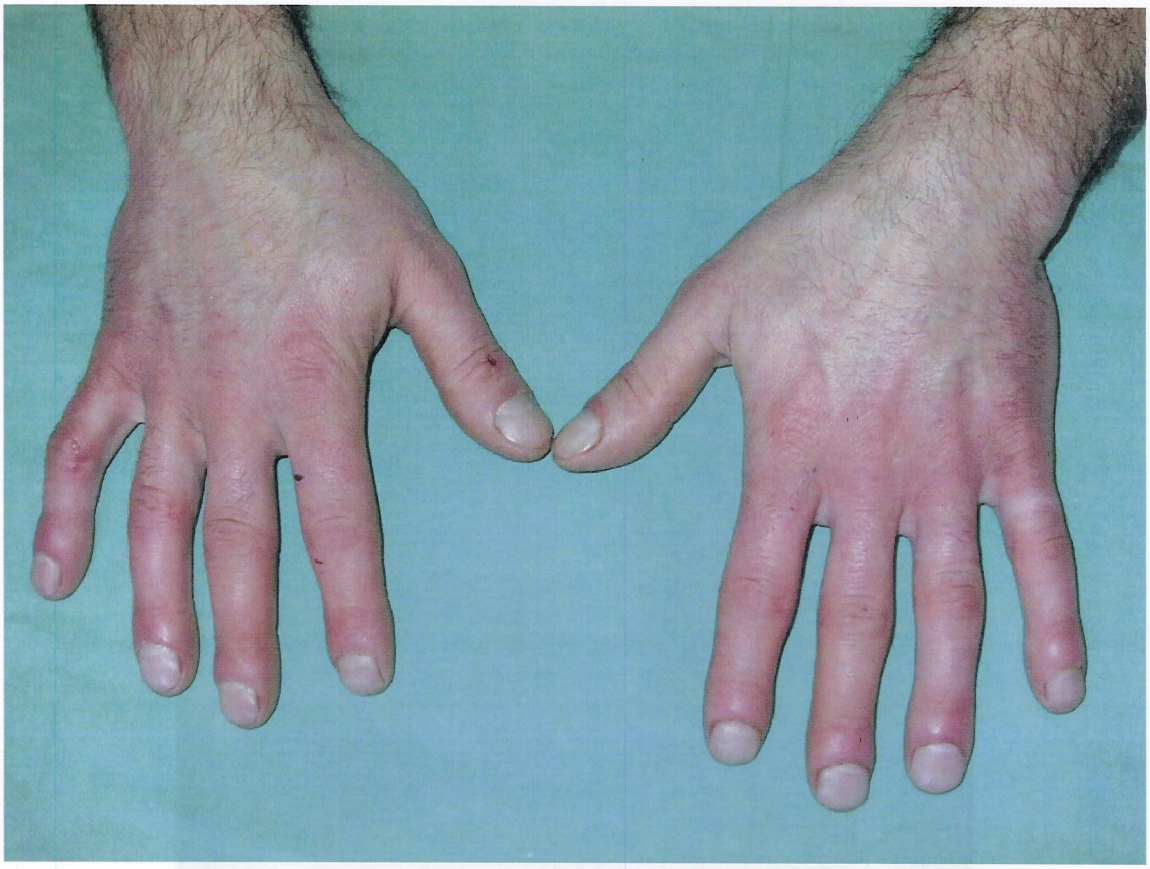

IMAGEN 8



IMAGEN 9

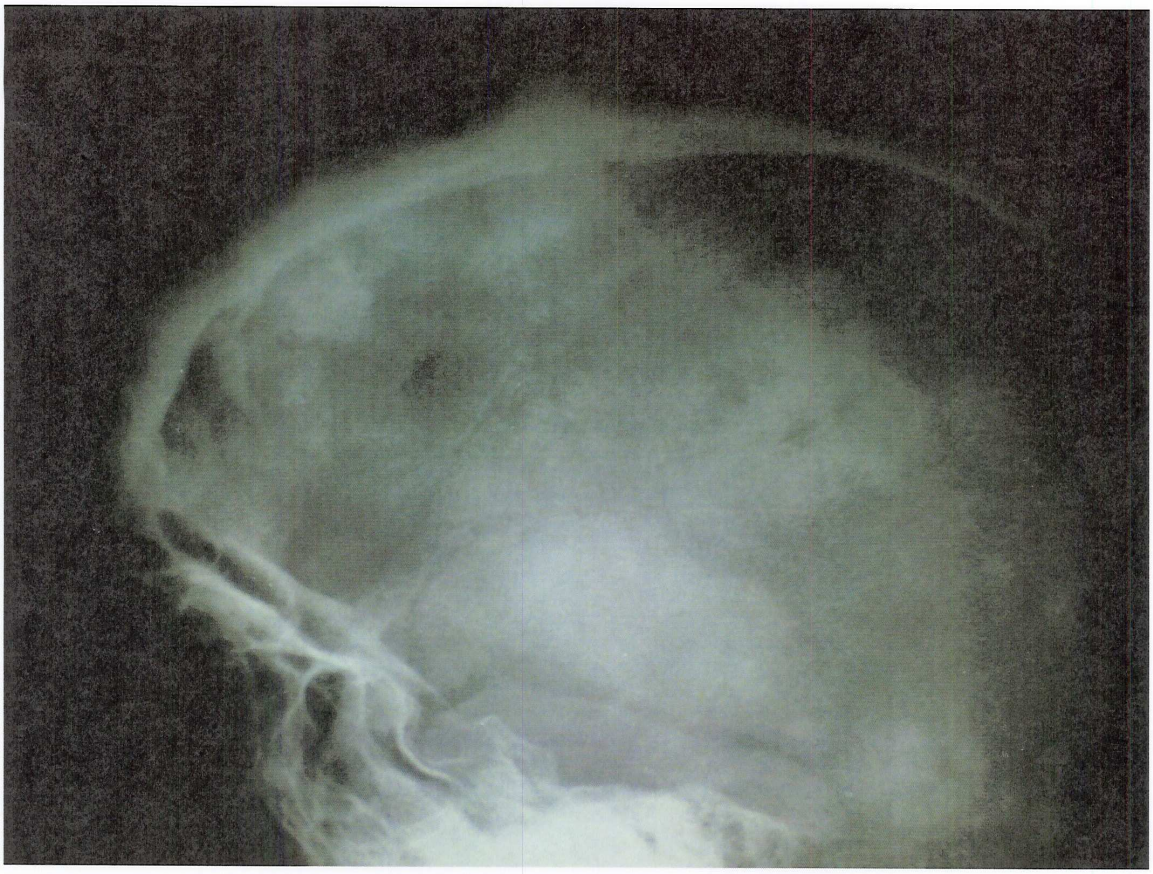

IMAGEN 10

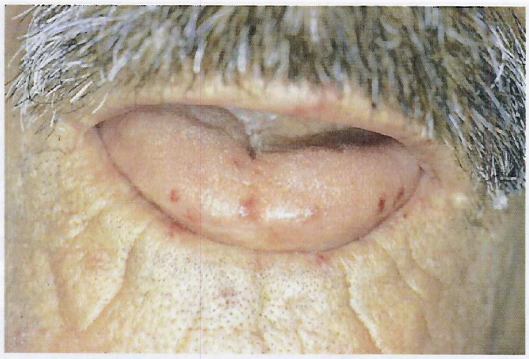

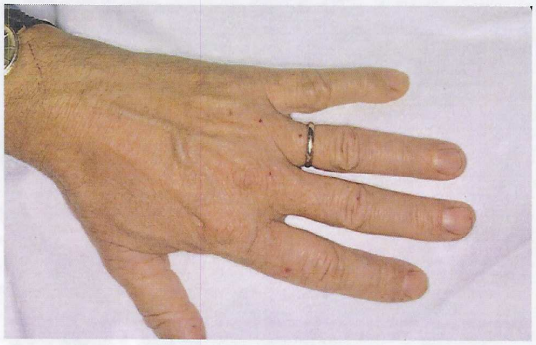

IMAGEN 11



IMAGEN 12

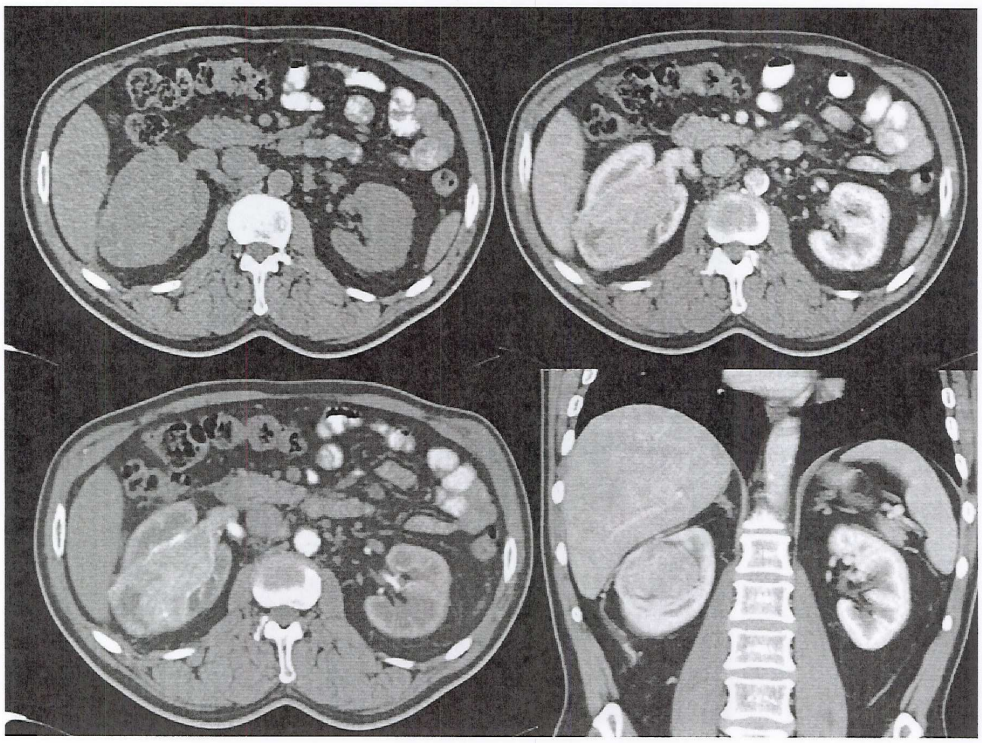

IMAGEN 13

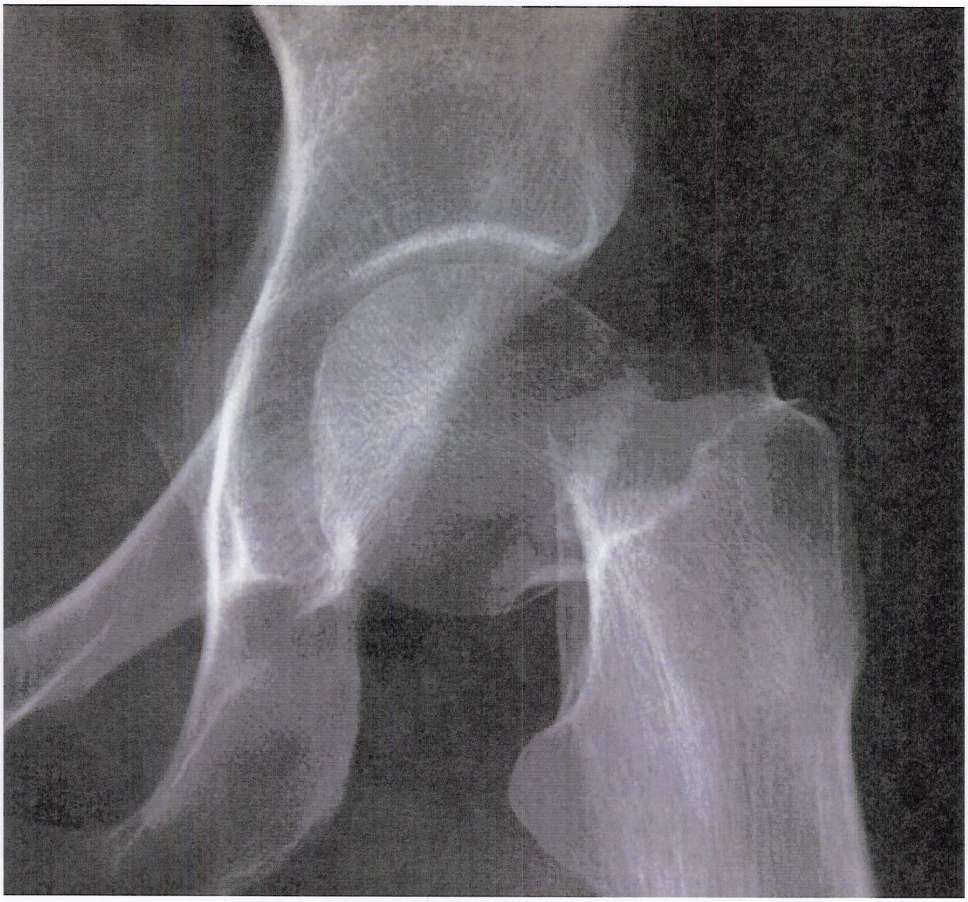

IMAGEN 14

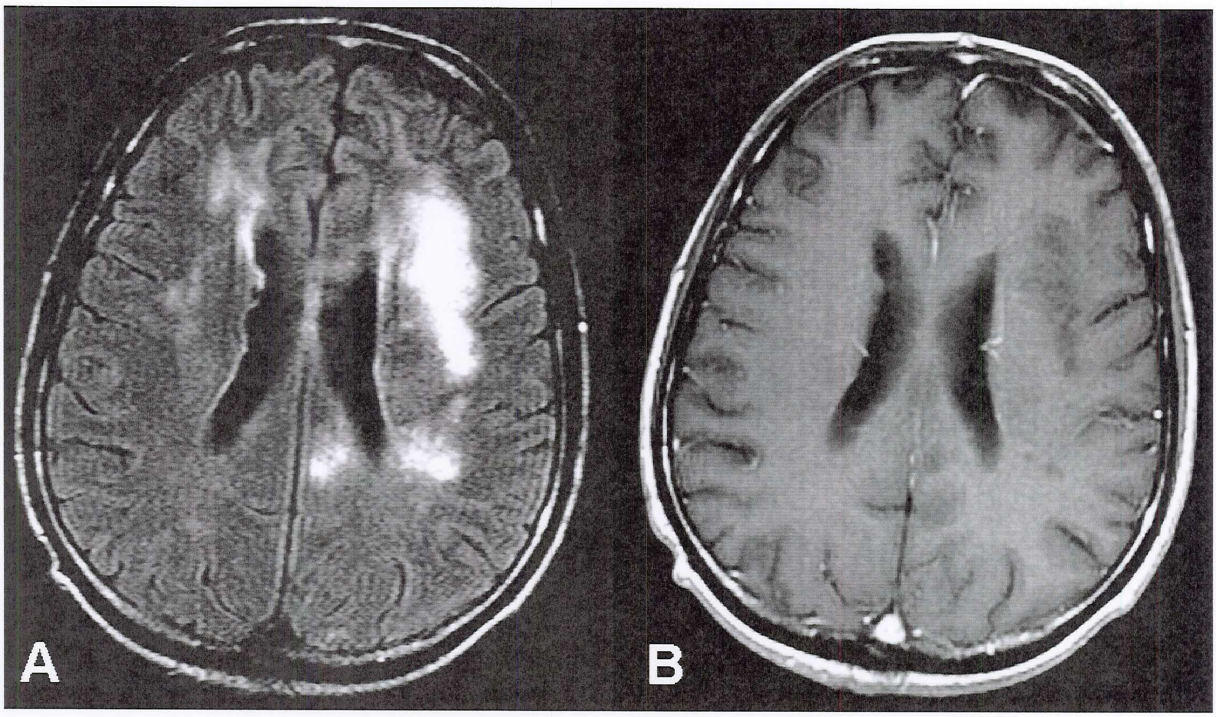

IMAGEN 15

